University of Guilan with collaboration of Iranian Aquaculture Society

Aquatic Animals Nutrition

Vol. 6, No. 1, 2020, pages: 27-41

Effects of dietary olive oil and butyl hydroxytoluene (BHT) on digestive and hepatic enzymes, liver and intestinal histology in young Persian sturgeon, *Acipenser persicus* in brackish water

Esmaeal Hosseinnia[1], Hossein Khara[*1], Masoud Farokhroz[1], Ayoub Yousefi Jourdehi[2], Rezvanollah Kazemi[2]

1-Fisheries Department, Lahijan Branch, Islamic Azad University, Lahijan, Iran

2- International Sturgeon Research Institute of the Caspian Sea, Agricultural Research, Education and Extension Organization (AREEO), Rasht, Iran

Received 02 November 2019; Accepted 15 March 2020

KEYWORDS

Olive oil

Butyl hydroxytoluene

Enzyme

Histology

Liver

Intestine

Persian sturgeon

ABSTRACT

This study was carried out to determine the effects of olive oil and dietary butyl hydroxytoluene on digestive and hepatic enzymes along with histology of liver and intestine in Persian sturgeon, *Acipenser persicus*. 315 pieces of young Persian sturgeon (108 ± 0.02 g in weight) were randomly stocked in 7 treatments with 3 replicates (15 fish in each replicate) after adaptation to the Caspian Sea water. The treatments were fed with 1% (T_1), 3% (T_2) and 5% (T_3) olive oil and 100 (T_4), 150 (T_5) and 200 mg/kg (T_6) butyl hydroxytoluene as well as one control group without any additive. At the end of the period, the levels of digestive and liver enzymes were measured, followed by the liver and intestine histological examinations. The results showed the highest levels of alkaline phosphatase and aminotransferase in T_1 and alanine aminotransferase in T_2 ($p<0.05$). The highest levels of catalase were also observed in T_3, glutathione peroxidase in T_4 and superoxide dismutase in T_3 ($p<0.05$). The liver and intestinal tissues fed with olive oil were normal. However, in the liver and intestinal tissues of fish fed with butyl hydroxytoluene, bleeding and hyperemia, biliary leakage, cell atrophy, degeneration, tissue necrosis and cell swelling were observed. According to the results, adding butyl hydroxytoluene as a synthetic antioxidant to the diet of young Persian sturgeon is not recommended and it is better to replace it with olive oil.

*Corresponding author: h.khara1974@yahoo.com

دانشگاه گیلان با مشارکت انجمن آبزی‌پروری ایران

تغذیه آبزیان

سال ششم، شماره اول، بهار ۱۳۹۹، صفحات ۴۱-۲۷

"مقاله پژوهشی"

اثرات روغن زیتون و بوتیل هیدروکسی تولوئن جیره بر آنزیم‌های گوارشی و کبدی و بافت‌های کبد و روده تاسماهی ایرانی جوان (*Acipenser persicus*) در آب لب‌شور

اسماعیل حسین نیا[۱]، حسین خارا*[۱]، مسعود فرخ روز[۱]، ایوب یوسفی جوردهی[۲]، رضوان ا... کاظمی[۲]

۱- گروه شیلات، واحد لاهیجان، دانشگاه آزاد اسلامی، لاهیجان، ایران

۲- موسسه تحقیقات بین المللی تاسماهیان دریای خزر، سازمان تحقیقات، آموزش و ترویج کشاورزی، رشت، ایران

تاریخ دریافت: ۹۸/۰۸/۱۱ تاریخ پذیرش: ۹۸/۱۲/۲۵

چکیده

این تحقیق برای تعیین اثرات روغن زیتون و بوتیل هیدروکسی تولوئن جیره غذایی بر آنزیم‌های اکسیداتیو، آنزیم‌های کبدی و بافت‌های کبد و روده تاسماهی ایرانی (*Acipenser persicus*) انجام شد. ۳۱۵ عدد تاسماهی ایرانی جوان (۰/۰۲ ± ۱۰۸ گرم) در یک طرح کاملاً تصادفی با ۷ تیمار و ۳ تکرار (هر تکرار با ۱۵ ماهی) پس از سازگاری با آب لب شور دریای خزر ذخیره‌سازی شدند. غلظت‌های ۱، ۳ و ۵٪ روغن زیتون و غلظت‌های ۱۰۰، ۱۵۰ و ۲۰۰ میلی‌گرم در کیلوگرم بوتیل هیدروکسی تولوئن و یک گروه شاهد در نظر گرفته شدند. در پایان دوره دو ماهه، آنزیم‌های اکسیداتیو و کبدی اندازه‌گیری و از کبد و روده ماهیان نمونه‌برداری شد. نتایج نشان داد بیشترین مقادیر آلکالین فسفاتاز و آمینوترانسفراز در تیمار ۱ و آلانین آمینوترانسفراز در تیمار ۲ مشاهده شد ($p<0/05$). بیشترین مقادیر کاتالاز در تیمار ۳، گلوتاتیون پراکسیداز در تیمار ۴ و همچنین، سوپراکسید دیسموتاز در تیمار ۳ و گروه شاهد مشاهده شد ($p<0/05$). بافت کبد و روده ماهیانی که از روغن زیتون استفاده کرده بودند، سالم بود. با وجود این، بافت کبد و روده ماهیانی که از جیره حاوی آنتی‌اکسیدان بوتیل هیدروکسی تولوئن تغذیه کرده بودند، عوارضی از قبیل خون‌ریزی و پرخونی، تراوش صفراوی، آتروفی سلولی، دژنراسیون، نکروز بافتی و تورم سلولی مشاهده شد که با افزایش غلظت تشدید شد. با توجه به نتایج حاصل، استفاده از آنتی‌اکسیدان سنتتیک بوتیل هیدروکسی تولوئن در جیره غذایی تاسماهی ایرانی جوان توصیه نمی‌شود.

کلمات کلیدی

روغن زیتون

بوتیل هیدروکسی تولوئن

آنزیم

هیستولوژی

کبد

روده

تاسماهی ایرانی

نویسنده مسئول: h.khara1974@yahoo.com

مقدمه

تغذیه آبزیان یکی از مهم‌ترین عوامل پرورش است که عملکرد رشد و نیز وضعیت سلامت ماهیان پرورشی را تحت تأثیر قرار می‌دهد (Gabor et al. 2012)، به‌طوری‌که تأمین غذا بخش زیادی از هزینه‌های پرورش را به خود اختصاص می‌دهد (Tokur et al. 2006). بهبود کیفیت جیره متناسب با نیازهای غذایی گونه پرورشی، نقش مهمی در رشد و پیشگیری از عوامل بیماری‌زا و کاهش هزینه‌های پرورش دارد. در این میان، به استفاده از گیاهان دارویی به‌عنوان محرک رشد و ایمنی به‌علت ایجاد آسیب کمتر به ماهی و محیط زیست نسبت به مکمل‌های شیمیایی بیشتر توجه شده است. به دلیل اثرات نامطلوب ضداکسایش‌های مصنوعی مانند خطرات جهش‌زایی، ایجاد مسمومیت، مشکلات معده و سرطان‌زایی (Cadun, 2008)، تمایل به استفاده از انواع طبیعی افزایش یافته است (Burt, 2004).

کبد بزرگترین غده در بدن مهره‌داران و بخشی برای سوخت و ساز است. بیماری‌های کبد یکی از مشکلات جدی است که توسط مواد شیمیایی سمی به‌وجود می‌آید و به‌رغم پیشرفت‌های عظیم، هیچ داروی حفاظت کبدی مؤثری در دسترس نیست (Kavitha et al. 2011). گیاهان دارویی نقشی حیاتی در مدیریت بیماری‌های کبدی ایفا می‌کنند (Kavitha et al. 2011). آمینوترنسفرازها (آسپارتات آمینوترانسفراز و آلانین آمینوترانسفراز) مارکرهای آنزیمی کبدی قابل اعتمادی هستند که در تشخیص آسیب‌های کبدی استفاده می‌شوند (Kumer et al. 2005). در شرایط عادی این آنزیم‌ها درون سلول‌های کبدی وجود دارند، اما زمانی که کبد آسیب می‌بیند این آنزیم‌ها وارد جریان خون می‌شوند (Ahmed and Khater 2001; Kumar et al. 2005). اگر چه آسپارتات آمینوترانسفراز و آلانین آمینوترانسفراز هر دو در ضایعات کبدی افزایش می‌یابند، اما آلانین آمینوترانسفراز آنزیم اختصاصی‌تر و مشخص‌کننده‌تری است و افزایش آسپارتات آمینوترانسفراز در اکثر مواقع بجز ناراحتی‌های پارانشیمال کبد قابل ملاحظه است. همچنین، هنگامی‌که جریان صفرا کم شود و یا مجرای صفرا بسته شود، سطوح آنزیم‌های خاص در کبد زیاد می‌شوند. یکی از این آنزیم‌ها، آلکالین فسفاتاز یا فسفاتاز قلیایی است. مشکلات جریان صفرا ممکن است به‌علت اختلال در کبد، کیسه صفرا یا لوله‌های اتصال به آن‌ها باشد. بنابراین، معمولاً افزایش غلظت آنزیم مذکور به‌این معنی است که کبد آسیب دیده است (Hosseini and Shalaee, 2013). بوتیلیتد هیدروکسی آنیزول، بوتیلیتد هیدروکسی تولوئن، تری بوتیل هیدروکوئینون، و پروپیل گالات به محصولات غذایی اضافه می‌شوند تا اکسایش چربی را مهار کنند.

امروزه، در صنعت آبزی‌پروری از ضداکسایش‌های صناعی مانند بوتیل هیدروکسی تولوئن برای جلوگیری از تشکیل رادیکال‌های پراکسید چربی‌هایی استفاده می‌شود که به عنوان منبع اصلی تأمین انرژی در تغذیه آبزیان به‌کار می‌روند. برخی از این ترکیبات، خاصیت سرطان‌زایی و اثرات نامطلوبی بر سلامتی آبزیان و مصرف‌کنندگان آنها به‌خصوص انسان دارند (He and Ackman 2000; Berdikova Bohne et al. 2006). برای جلوگیری از این اثرات سمی، ضداکسایش‌های طبیعی مطالعه شده اند. ضداکسایش‌های طبیعی گروه وسیعی از ترکیبات هستند که اغلب به گیاهان تعلق دارند و جزء محصولات فرعی کشاورزی محسوب می‌شوند (Moure et al. 2001). برخی از آنها در تغذیه حیوانات به‌عنوان محافظ غذا، برای بهبود سلامت موجود و تولید موجودات ارگانیک و بهبود کیفیت و کمیت فرآورده نهایی به‌کار می‌روند (Sigurgisladottir et al. 1994). فنل‌های هیدروفیلیک عمده‌ترین ضداکسایش‌های روغن زیتون هستند. همچنین، در این روغن توکوفرول و کاروتن‌ها وجود دارند. انواع فنل‌های هیدروفیل که در روغن زیتون یافت می شوند، شامل الکل‌ها و اسیدهای فنلی، فلاونوئیدها، لیگنان‌ها و سکروئیدها هستند. روغن زیتون دارای ضداکسایش‌های قوی مانند پلی فنول‌ها و فلاوونوئیدها است که باعث کاهش پراکسیده شدن چربی‌ها در بدن و به دنبال آن، کاهش استرس اکسایشی می‌شوند. بوتیل هیدروکسی تولوئن با فرمول شیمیایی $C_{15}H_{24}O$ یک ضداکسایش از نوع فنولیک و هیدروفوبیک است که در صنایع غذایی کاربرد زیادی دارد. این ماده به صورت جامد یا بلوری سفید و بدون بو یا دارای بوی ضعیف است. در آب نامحلول بوده، ولی قابلیت انحلال در چربی و حلال‌های غیر قطبی را دارد (سوداگر و ذکریائی، ۱۳۹۴).

مطالعه حاضر با هدف تعیین اثرات فیزیولوژیک ضداکسایش-های طبیعی روغن زیتون و مصنوعی بوتیل هیدروکسی تولوئن در تاسماهی ایرانی پرورشی از طریق مطالعه آنزیم‌های کبدی، آنزیم‌های گوارشی و بافت‌شناسی کبد و روده بررسی و مقایسه شده است.

مواد و روش‌ها

این مطالعه در ایستگاه تحقیقات تاسماهیان گیلان واقع در چابکسر و با استفاده از آب لب‌شور دریای خزر انجام شد. تعداد ۳۱۵ عدد تاسماهی ایرانی جوان با وزن اولیه ۰/۰۲ ± ۱۰۸ گرم در ۲۱ عدد مخزن فایبرگلاس ۰/۵ تنی با عمق آبگیری ۰/۵ متر، مساحت یک مترمربع و حجم ۵۰۰ لیتر در شرایط یکسان پرورشی به مدت ۶۰ روز پرورش داده شدند. آب دریا توسط الکتروپمپ به استخر ذخیره آب (رسوب‌گیر) منتقل و از آنجا با الکتروپمپ دیگری از طریق لوله‌های انتقال آب به مخازن فایبرگلاس محل اجرای پروژه انتقال داده شد. برای هر مخزن، یک شیر ورود آب در بالا و شیر خروج در کف مخزن تعبیه شده بود که با تنظیم میزان ورود و خروج آب، حجم آب در سطحی ثابت قرار می‌گرفت. همچنین، امکان تعویض آب و دفع فضولات ناشی از غذا و مدفوع به راحتی امکان‌پذیر بود. پس از طی دوره سازگاری، ماهیان زیست-سنجی و در قالب طرح آماری کاملاً تصادفی، در شرایط یکسان پرورشی با یکدیگر مقایسه شدند. مخازن مجهز به دستگاه هواده بودند. غذای تیمارهای آزمایشی با درصدهای مشخص از روغن زیتون (تیمارهای ۱، ۲ و ۳ به ترتیب مقادیر ۱٪، ۳٪ و ۵٪ در جیره غذایی؛ جدول ۱) و بوتیل هیدروکسی تولوئن (تیمارهای ۴، ۵ و ۶ به ترتیب، مقادیر ۱۰۰ ، ۱۵۰ و ۲۰۰ میلی‌گرم در کیلوگرم غذا) و غذای گروه شاهد بدون روغن زیتون و بوتیل هیدروکسی تولوئن بود. درصد غذای روزانه با توجه به شرایط محیطی، دمای آب و وزن زی‌توده در مقاطع زمانی مختلف (معمولاً پس از هر بار زیست‌سنجی) برحسب وزن بدن (فریدپاک، ۱۳۸۷) بین ۱ تا ۳٪ زی‌توده متغیر بود. بعد از مدت دو ماه پرورش و سپری شدن ۲۴ ساعت از زمان قطع تغذیه، از هر تیمار ۳ قطعه ماهی به صورت تصادفی انتخاب و خون‌گیری ماهیان از ناحیه ساقه دمی در گروه‌های آزمایشی و شاهد انجام شد. برای تهیه سرم، یک میلی‌لیتر خون از هر تکرار در لوله‌های ویال ریخته و به مدت دو ساعت در دمای معمولی اتاق قرار گرفت تا منعقد شود. سپس، آن را با سرعت ۳۰۰۰ دور به مدت ۱۰ دقیقه سانتریفوژ کرده (سانتریفوژ Multi speed مدل (ALC PK-131) (Panigrahi et al. 2005) و نمونه سرم جدا شده با استفاده از میکروسمپلر (Transferpett 100-1000 µL) به درون ویال منتقل شد. سنجش آنزیم‌های کبدی آلانین آمینوترانسفراز (ALT)، آسپارتات آمینوترانسفراز (AST) و آلکالین فسفاتاز (ALP) به روش آنزیماتیک کینتیک (Shahsavaniو همکاران ۲۰۱۰) انجام شد. از نمونه‌های پلاسمایی برای سنجش و ارزیابی فعالیت آنزیم‌های اکسیداتیو کاتالاز، گلوتاتیون پراکسیداز و سوپراکسید دیسموتاز استفاده شد. سنجش فعالیت آنزیم SOD بر پایه قدرت سوپراکسید دیسموتاز در مهار احیای نیتروبلوتترازولیوم توسط یون سوپراکسید با استفاده از روش Winterbourn (۱۹۷۵) انجام شد. فعالیت آنزیم گلوتاتیون پراکسیداز از طریق رنگ‌سنجی و با طول موج ۴۰۵ نانومتر انجام شد. فعالیت آنزیم کاتالاز از روش Aebi (۱۹۸۴) و با استفاده از تجزیه پراکسید هیدروژن (در طول موج ۲۴۰ نانومتر) اندازه‌گیری شد. جذب نمونه‌ها طی ۳ دقیقه در طول موج ۳۴۰ نانومتر قرائت، و فعالیت ویژه آنزیم بر حسب واحد بر میلی‌گرم پروتئین محاسبه شد. برای بررسی آسیب‌های بافتی از هر کدام از تکرارها نمونه-برداری انجام شد. از کبد و روده تاسماهیان به روش بیوپسی نمونه‌برداری شد. پس از تثبیت بافت‌ها در محلول بوئن و انجام مراحل بافت‌شناسی، نمونه‌ها به روش هماتوکسیلین - ائوزین رنگ‌آمیزی و با میکروسکوپ نوری متصل به دوربین بررسی شدند.

جدول ۱ سنجش ترکیبات روغن زیتون مورد استفاده.

عنوان	مقدار	عنوان	مقدار
انرژی	۱۴۶ کیلوکالری	کربوهیدرات	۳/۸۴ گرم
فیبر	۳/۳ گرم	چربی	۱۵/۳۲ گرم
پروتئین	۱/۰۳ گرم	تیامین (ویتامین B_1)	۰/۰۲۱ میلی‌گرم
ریبوفلاوین (ویتامین B_2)	۰/۰۰۷ میلی‌گرم	نیاسین (ویتامین B_3)	۰/۲۳۷ میلی‌گرم
ویتامین A	۲۰ میکروگرم	قند	۰/۵۴ گرم
اسید فولیک (ویتامین B_9)	۳ میکروگرم	ویتامین E	۳/۸۱ میلی‌گرم
کلسیم	۵۲ میلی‌گرم	آهن	۰/۴۹ میلی‌گرم
منیزیم	۱۱ میلی‌گرم	فسفر	۴ میلی‌گرم
پتاسیم	۴۲ میلی‌گرم	سدیم	۱/۵۵۶ میلی‌گرم

برای بررسی توزیع نرمال داده‌ها، از آزمون Shapiro-Wilk استفاده شد. در صورت نرمال‌بودن داده‌ها به منظور مقایسه آماری بین گروه‌ها در تیمارها از آزمون آنالیز واریانس یکطرفه (One-Way ANOVA)، و پس از بررسی همگنی داده‌ها به کمک آزمون Test of Homogeneity of Variances، برای مقایسه گروه‌ها با یکدیگر از آزمون دانکن استفاده شد. همه آزمون های آماری با استفاده از نرم افزار SPSS 20 و برای رسم نمودارها از نرم‌افزار Excel ۲۰۰۷ استفاده شد.

نتایج

آنزیم‌های کبدی

میزان آلکالین فسفاتاز (ALP) سرم خون ماهیان در تیمار ۱ افزایش معنی‌داری نسبت به شاهد و دیگر تیمارها داشت و کمترین میزان این آنزیم در تیمار ۲ مشاهده شد ($p<۰/۰۵$). میزان آمینوترانسفراز (SGOT = AST) سرم خون ماهیان در تیمارهای ۱ و ۲ افزایش معنی‌داری نسبت به شاهد و دیگر تیمارها داشت و کمترین میزان این آنزیم در تیمار ۵ مشاهده شد ($p<۰/۰۵$). میزان آلانین آمینوترانسفراز (ALT = SGPT) سرم خون ماهیان در تیمار ۲ افزایش معنی‌داری نسبت به شاهد و دیگر تیمارها داشت و کمترین میزان این آنزیم در تیمار ۵ مشاهده شد ($p<۰/۰۵$) (جدول ۲).

نتایج آنزیم‌های اکسیداتیو

بر اساس نتایج، میزان آنزیم کاتالاز (Catalase) سرم خون در تیمارهای ۳، ۴ و ۵ به‌طور معنی‌دار بیش از شاهد و دیگر تیمارها بود و کمترین مقدار این آنزیم در تیمار ۶ مشاهده شد ($p<۰/۰۵$). بیشترین مقدار گلوتاتیون پراکسیداز (GPX) سرم خون در تیمارهای ۴، ۵ و ۳ مشاهده شد، اما میزان GPX در تیمار ۴ به طور معنی‌دار بیش از گروه شاهد و دیگر تیمارها بود ($p<۰/۰۵$). میزان سوپراکسید دیسموتاز (SOD) در کلیه تیمار ها نسبت به شاهد افزایش داشت، اما در تیمار ۳ افزایش معنی داری نسبت به شاهد و دیگر تیمارها مشاهده شد. کمترین میزان SOD در گروه شاهد دیده شد ($p<۰/۰۵$) (جدول ۳).

جدول ۲ تغییرات میانگین میزان فعالیت آنزیم‌های کبدی تاسماهی ایرانی جوان در تیمارهای مختلف در پایان دوره آزمایش

آنزیم	شاهد	تیمار ۱	تیمار ۲	تیمار ۳	تیمار ۴	تیمار ۵	تیمار ۶
ALP (U/L)	۲۷۸/۳۳ ± ۲۵/۷^{ab}	۳۱۵/۶۷ ± ۱/۷۶^{a}	۲۰۹/۳۳ ± ۲/۶^{e}	۲۸۸/۳۳ ± ۱/۷۶^{ab}	۲۴۹/۶۷ ± ۱/۴۵^{cd}	۲۷۰/۶۷ ± ۱/۷۶^{bc}	۲۲۵/۳۳ ± ۲/۳۳^{de}
AST (U/L)	۲۱۷/۶۷ ± ۱/۴۵^{c}	۲۷۵/۶۷ ± ۲/۰۳^{a}	۲۷۳ ± ۲/۳ ^{a}	۱۹۸/۳۳ ± ۲/۶^{d}	۲۰۴/۶۷ ± ۲/۶^{d}	۱۶۹/۳۳ ± ۲/۶^{e}	۲۳۴ ± ۱/۷۳^{b}
ALT (U/L)	۲۱/۶۷ ± ۱/۴۵^{bc}	۲۸ ± ۱/۷۳^{ab}	۳۰/۳۳ ± ۱/۷۶^{a}	۲۴/۳۳ ± ۲/۰۳^{abc}	۲۲/۳۳ ± ۲/۳۳^{bc}	۱۹ ± ۲/۳^{c}	۲۴ ± ۱/۷۳^{bc}

وجود حروف غیرهمسان در هر ردیف نشانه اختلاف معنی‌دار است (p<۰/۰۵).

جدول ۳ تغییرات میانگین فعالیت آنزیم‌های اکسیداتیو تاسماهی ایرانی جوان در تیمارهای مختلف در پایان دوره آزمایش

آنزیم	شاهد	تیمار ۱	تیمار ۲	تیمار ۳	تیمار ۴	تیمار ۵	تیمار ۶
کاتالاز (U/mL)	۷۵/۷ ± ۱/۲^{bc}	۷۶ ± ۱/۷۳^{bc}	۷۸ ± ۱/۱۵^{b}	۹۸ ± ۱/۱۵^{a}	۹۷ ± ۱/۱۵^{a}	۹۳/۶۷ ± ۲/۰۲^{a}	۷۲ ± ۲/۳^{c}
گلوتاتیون پراکسیداز (U/mL)	۱۴۰/۳ ± ۱/۷۶^{c}	۱۳۹ ± ۲/۰۸^{c}	۱۴۱ ± ۲/۳۱^{c}	۱۵۳ ± ۲/۳۱^{ab}	۱۶۱/۶۷ ± ۲/۰۲^{a}	۱۵۳/۶۷ ± ۱/۴۵^{ab}	۱۳۴/۶۷ ± ۲/۰۲^{c}
سوپراکسید دیسموتاز (U/mL)	۴۰/۷ ± ۱/۴۵^{d}	۴۵ ± ۱/۷۳^{cd}	۵۲ ± ۱/۷۳^{b}	۶۸/۳۳ ± ۱/۲۰^{a}	۴۹ ± ۱/۱۵^{bc}	۵۲ ± ۱/۷۳^{b}	۴۷ ± ۱/۵۲^{c}

وجود حروف غیرهمسان در هر ردیف نشانه اختلاف معنی‌دار است (p<۰/۰۵).

نتایج بافت شناسی کبد

نتایج بافت کبد ماهیان نشان داد که گروه شاهد دارای بافت طبیعی و متعارف بود و عارضه‌ای مشاهده نشد. در تیمار ۱ (روغن زیتون ۱٪)، کبد دارای بافت طبیعی بود، تراوش صفراوی و خون‌ریزی بسیار کم مشاهده شد. در تیمار ۲ (روغن زیتون ۳٪)، کبد به مقدار خیلی کم تراوش صفراوی داشت، آتروفی (تحلیل رفتن یاخته) و نکروز سلولی به مقدار کم مشاهده شد. در مجموع می‌توان گفت کبد دارای بافت طبیعی و متعارف بود. در تیمار ۳ (روغن زیتون ۵٪)، کبد پرخون بود و به مقدار کمی خونریزی داشت، اما در کل، کبد دارای وضعیت متعارف بود. در تیمار ۴ (تولوئن ۱۰۰ میلی‌گرم در کیلوگرم غذا)، کبد دارای تراوش صفراوی و خون‌ریزی بیشتری نسبت به گروه شاهد و تیمارهای زیتون بود. تعداد معدودی هم یاخته‌های آتروفی مشاهده شد، اما در مجموع می‌توان گفت کبد دارای بافت طبیعی و متعارف بود. در تیمار ۵ (تولوئن ۱۵۰ میلی‌گرم در کیلوگرم غذا)، کبد استحاله شده بود (تخریب یاخته‌های کبدی)، کبد پرخون و دارای خونریزی بود. نکروز، آتروفی و نیز تعدادی هایپرتروفی (یاخته‌های بزرگ شده) مشاهده شد. تراوش صفراوی نسبت به تیمارهای شاهد، ۱، ۲، ۳ و ۴ بیشتر بود. در تیمار ۶ (تولوئن ۲۰۰ میلی‌گرم در کیلوگرم غذا)، کبد پرخون و خونریزی از همه تیمارها بیشتر بود. آتروفی، نکروز سلولی و تراوش صفراوی از دیگر تیمارها بیشتر مشاهده شد. تعدادی از سلول‌ها نیز هایپرتروفی شده بودند (شکل ۱).

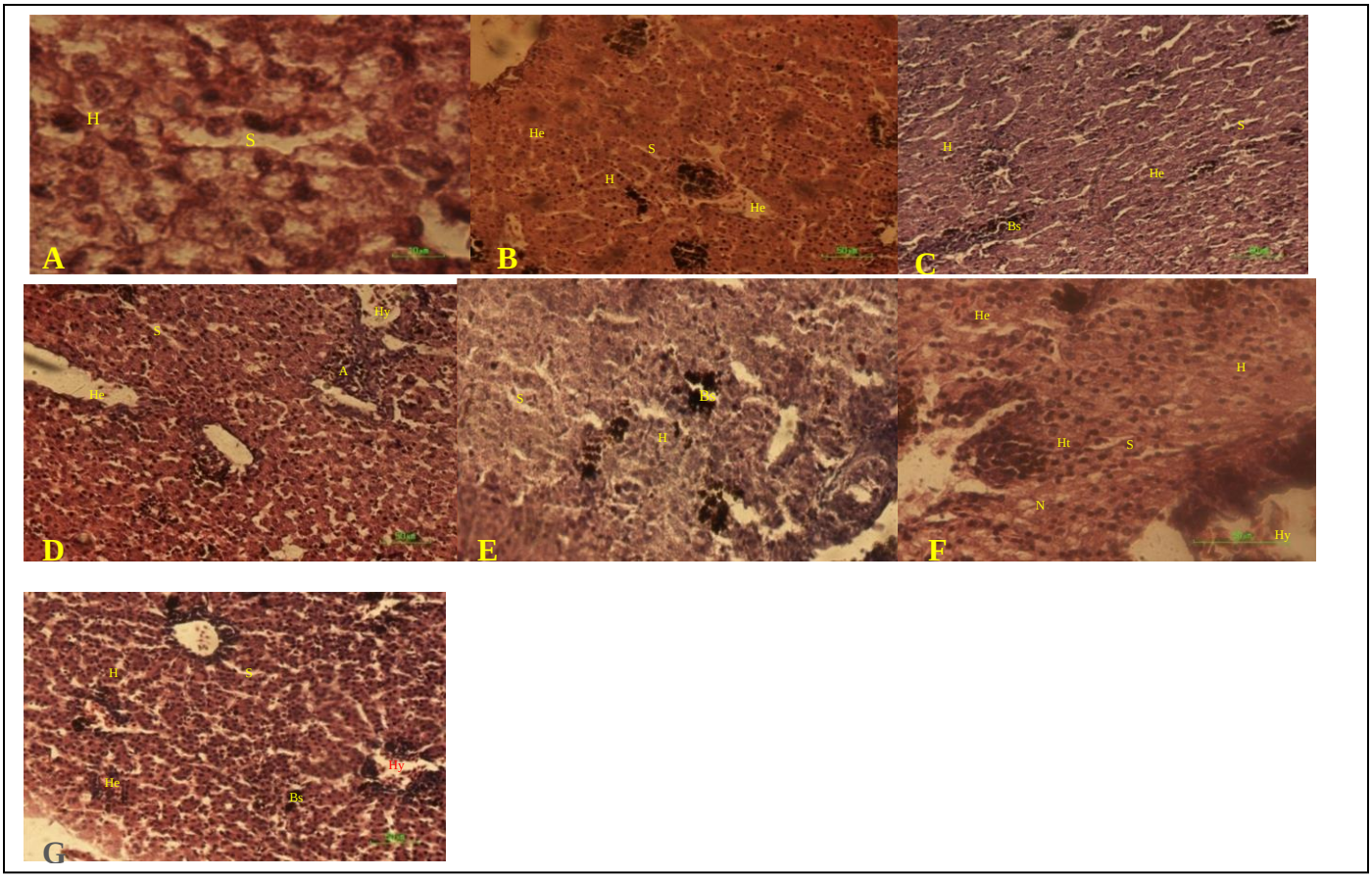

شکل ۱ برش عرضی بافت کبد تاسماهی ایرانی. A، تیمار شاهد (H&E, 40X)؛ B، تیمار ۱ (H&E, 20X)؛ C، تیمار ۲ (H&E, 20X)؛ D، تیمار ۳ (H&E, 20X)؛ E، تیمار ۴ (H&E, 40X)؛ F، تیمار ۵ (H&E, 40X)؛ G، تیمار ۶ (H&E, 20X)؛ رسوبات هموسیبدرین (Bs)، خونریزی (He)، سلول هپاتوسیت (H)، پرخونی (Hy)، سینوزوئید (S)، هیپرتروفی (Ht)، آتروفی سلولی (N).

نتایج بافت‌شناسی روده

روده قدامی (جلویی)

نتایج روده قدامی تاسماهیان نشان داد که در تیمار شاهد، خونریزی، نکروز، جداشدگی LP (سلول های پایه دارای فاصله)، تعداد یاخته‌های جامی (سلول‌های رأسی که به شکل جام هستند یا سلول‌های GC) نسبت به تیمار مشابه در بخش خلفی کمتر بود. در تیمار ۱ (روغن زیتون ۱٪)، روده قدامی دارای کمی خون‌ریزی، تعداد یاخته‌های جامی بیشتر از گروه شاهد، جداشدگی LP مشابه گروه شاهد، نکروز کمتر از شاهد و روده سالم‌تر بود. در تیمار ۲ (روغن زیتون ۳٪)، یاخته‌های جامی بیش از دیگر تیمارها بود. روده فاقد خونریزی، فاصله LP مناسب و دارای نکروز خیلی کم بود. در تیمار ۳ (روغن زیتون ۵٪)، تعداد یاخته های جامی بیش از تیمارهای شاهد، ۱ و ۴ بود. فاصله LP مناسب، خونریزی بیش از تیمارهای شاهد، ۱ و ۲ و همچنین، تعدادی از سلول‌ها دارای نکـروز کم بودنـد. در مجمـوع، می‌توان گفت وضعیت روده مناسب بود. در تیمار ۴ (تولوئن ۱۰۰ میلی‌گرم درکیلوگرم غذا)، تعداد یاخته‌های جامی نسبت به تیمارهای ۱ و ۲ کمتر ولی نسبت به تیمار مشابه بخش خلفی بیشتر بود. خونریزی نسبت به تیمارهای شاهد، ۱، ۲ و ۶ شدیدتر و مشابه بخش خلفی بود. نکروز هم بیش از تیمارهای شاهد، ۱، ۲ و ۳ بود. در تیمار ۵ (تولوئن ۱۵۰ میلی‌گرم در کیلوگرم غذا)، تعداد یاخته‌های جامی نسبت به تیمار مشابه خلفی آن بیشتر، خونریزی نسبت به تیمارهای شاهد، ۱، ۲ و ۳ بیشتر، فاصله LP کم و یاخته‌های نکروزه هم زیاد بود. در تیمار ۶ (تولوئن ۲۰۰ میلی‌گرم در کیلوگرم غذا)، تعداد یاخته‌های جامی کمتر از تیمارهای ۲، ۳ و ۵، طول یاخته‌ها کوتاه‌تر، LP دارای فاصله کم و مناسب و نیز بافت فاقد خون‌ریزی بود (شکل ۲).

روده میانی

نتایج روده میانی تاسماهیان نشان داد که در گروه شاهد، مقدار کمی خونریزی، نکروز، جـداشدگی LP مناسب، سلول-های جامی (سلول‌های راسی که به شکل جام هستند یا سلول‌های GC) نسبت به بخش خلفی کمتر و مشابه بخش قدامی بود. در تیمار ۱ (روغن زیتون ۱٪)، روده میانی فاقد خونریزی، تعداد یاخته‌های جامی از گروه شاهد بیشتر، جداشدگی LP مناسب، نکروز کمتر از گروه شاهد و روده سالم‌تر بود. در تیمار ۲ (روغن زیتون ۳٪)، یاخته‌های جامی بیش از دیگر تیمارها بود. روده فاقد خونریزی، فاصله LP مناسب و دارای نکروز خیلی کم بود. در تیمار ۳ (روغن زیتون ۵٪)، تعداد یاخته‌های جامی نسبت به تیمارهای شاهد، ۱ و ۲ کمتر بود، اما نکروز بیشتری مشاهده شد. فاصله LP افزایش یافته بود. خونریزی کمی مشاهده شد. تیمار ۴ (تولوئن ۱۰۰ میلی‌گرم در کیلوگرم غذا)، یاخته‌های جامی بیشتری نسبت به بخش قدامی و خلفی داشت. خونریزی زیادی مشاهده شد. نسبت به تیمار ۱ سلول‌های نکروزی بیشتر و تقریباً شبیه تیمار ۲ بود. در تیمار ۵ (تولوئن ۱۵۰ میلی‌گرم در کیلوگرم غذا)، تعداد یاخته‌های جامی نسبت به تیمار مشابه آن در بخش‌های قدامی و خلفی کمتر بود. خونریزی و یاخته‌های نکروزی در آن مشاهده شد و فاصله LP مناسب بود. در تیمار ۶ (تولوئن ۲۰۰ میلی گرم در کیلوگرم غذا)، تعداد یاخته‌های جامی کم، LP بیشتر از تیمارهای قبلی، نکروز از دیگر تیمارها بیشتر و خونریزی کمی هم مشاهده شد (شکل ۳).

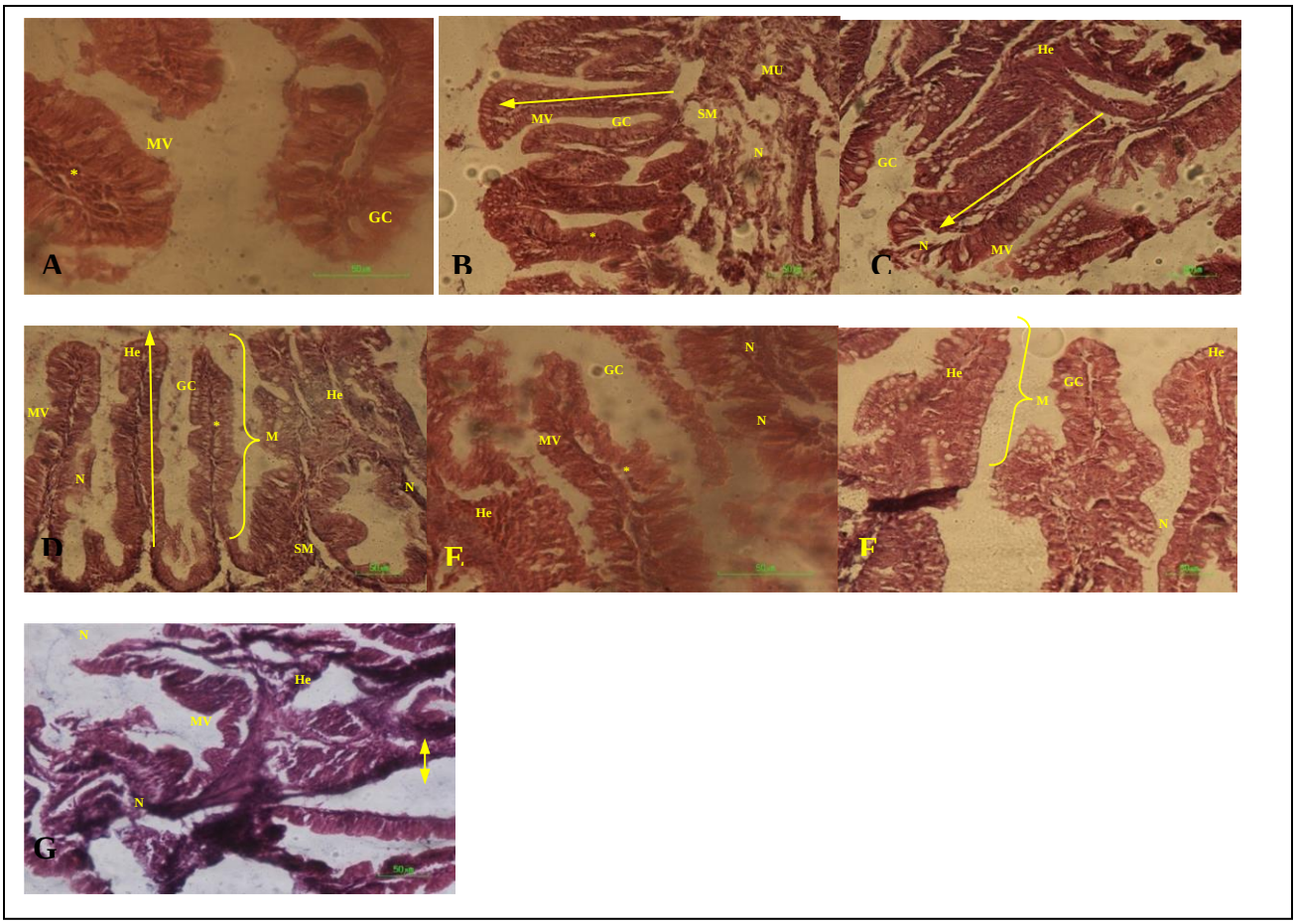

شکل ۲ برش عرضی از قسمت قدامی بافت روده تاسماهی ایرانی. A، تیمار شاهد (H&E, 40X). B، تیمار ۱ (H & E, 20X). C، تیمار ۲ (H & E, 20X). D، تیمار ۳ (H&E, 20X). E، تیمار ۴ (H & E, 40X). F، تیمار ۵ (H&E, 20X).G، تیمار ۶ (H&E, 20X). سلول‌های جامی شکل (GC)، طول چین روده (پیکان بزرگ)، پرزهای میکروویلی (MV) و نکروزه شدن سلول-های روده‌ای و پرزهای میکروویالی (N)، خونریزی (He)، ضخامت LP (Lamina propria) فضای لامنیا پروپریا، علامت ستاره طبیعی و پیکان دوسر غیر طبیعی)، طبقه مخاطی (M)، طبقه زیر مخاطی (SM)، طبقه عضلانی (MU).

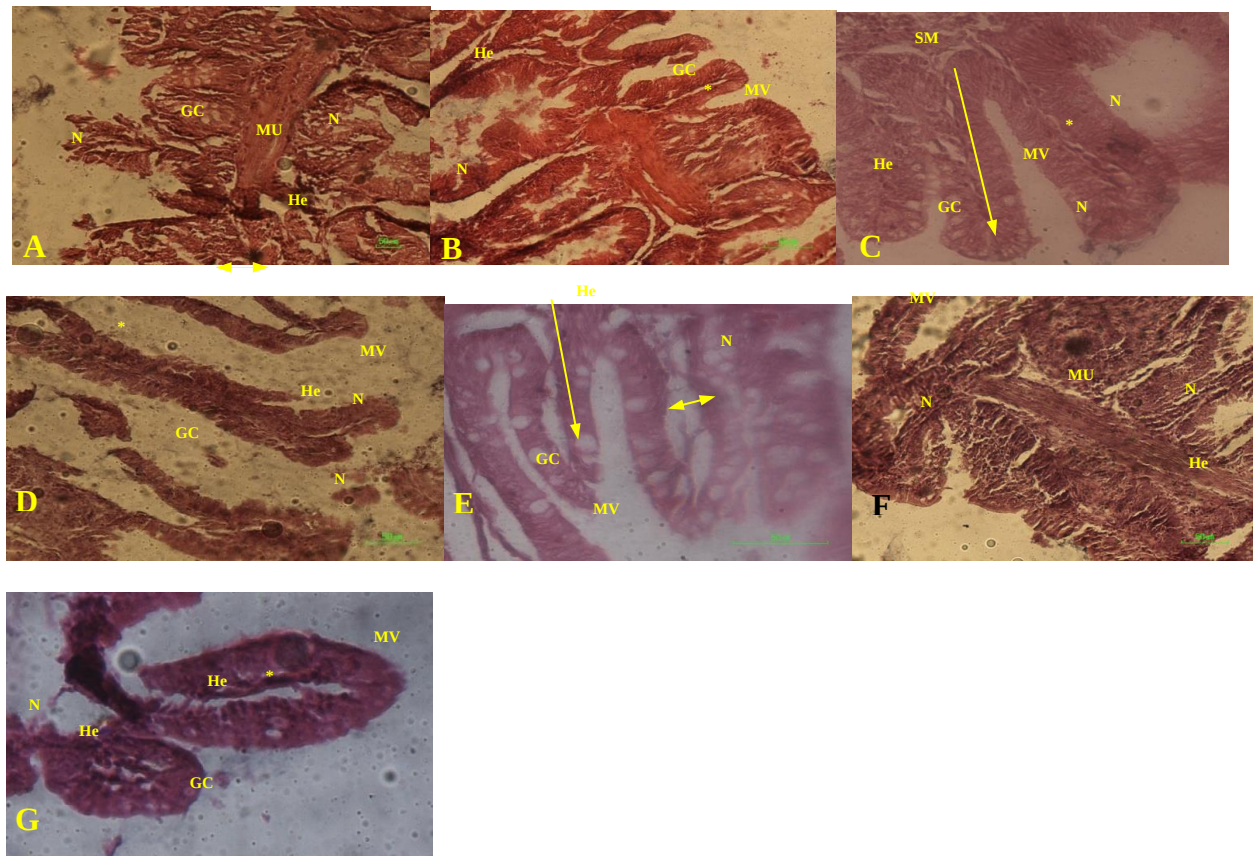

شکل ۳ برش عرضی از قسمت میانی بافت روده تاسماهی ایرانی. A، تیمار شاهد (H&E, 20X)؛ B، تیمار ۱ (H&E, 20X)؛ C، تیمار ۲ (H&E, 40X)؛ D، تیمار ۳ (H&E, 20X)؛ E، تیمار ۴ (H&E, 40X)؛ F، تیمار ۵ (H&E, 20X).G؛ تیمار ۶ (H&E, 20X). سلول‌های جامی شکل (GC)، طول چین روده (پیکان بزرگ)، پرزهای میکروویالی (MV) و نکروزه شدن سلول‌های روده ای و پرزهای میکروویلی (N). خونریزی (He)، ضخامت LP (Lamina propria) فضای لامنیا پروپریا، علامت ستاره طبیعی و پیکان دوسر غیرطبیعی)، طبقه مخاطی (M). طبقه زیر مخاطی (SM)، طبقه‌ی عضلانی (MU).

روده خلفی (عقبی)

نتایج روده خلفی تاسماهیان نشان داد که گروه شاهد دارای تعداد کمی یاخته های جامی (GC) بود. تعدادی از سلول‌های جامی نکروزه بودند. در تیمار ۱ (روغن زیتون ۱٪)، روده خلفی دارای کمی خونریزی در بین سلول‌های جامی بود. از هم گسستگی LP نسبت به تیمار شاهد کمتر، نکروز کم ولی بیش از شاهد بود. در تیمار ۲ (روغن زیتون ۳٪)، یاخته‌های جامی مشابه تیمارهای ۱ و ۳ ، ولی نکروز خیلی کمتر بود. روده فاقد خونریزی، اما فاصله LP بیش از تیمارهای ۱ و ۳ بود. در تیمار ۳ (روغن زیتون ۵٪)، تعداد یاخته‌های جامی نسبت به تیمارهای شاهد و ۱ کمتر، ولی نسبت به تیمار ۲ بیشتر بود. LP دارای کمی فاصله بود. خونریزی نسبت به تیمار ۴ کمتر و در مجموع، بافت، سالم‌تر از تیمار ۴ بود. در تیمار ۴ (تولوئن ۱۰۰ میلی‌گرم در کیلوگرم غذا)، تعداد یاخته‌های جامی نسبت به تیمارهای شاهد و ۱ کمتر بود. خونریزی شدیدتر و فاصله بین یاخته‌ها بیشتر، نکروز کمتر و فشردگی پرز میکروویلی بیشتر بود. در تیمار ۵ (تولوئن ۱۵۰ میلی‌گرم در کیلوگرم غذا)، یاخته‌های نکروزی بیشتر از تیمار ۳، تعداد یاخته های جامی نسبت به تیمار مشابه بخش قدامی و همچنین از دیگر تیمارها کمتر بود. خونریزی از بقیه تیمارها بجز تیمار ۲ بیشتر، اما از نظر سلامت شبیه تیمار ۳ بود. در تیمار ۶ (تولوئن ۲۰۰ میلی‌گرم در کیلوگرم غذا)، تعداد

یاخته‌های جامی کم، LP دارای فاصله زیاد، خونریزی نسبت به تیمار ۵ بیشتر، ولی نسبت به تیمار ۴ کمتر بود. وضعیت بافتی این تیمار بدتر از تیمارهای ۴ و ۵ بود (شکل ۴).

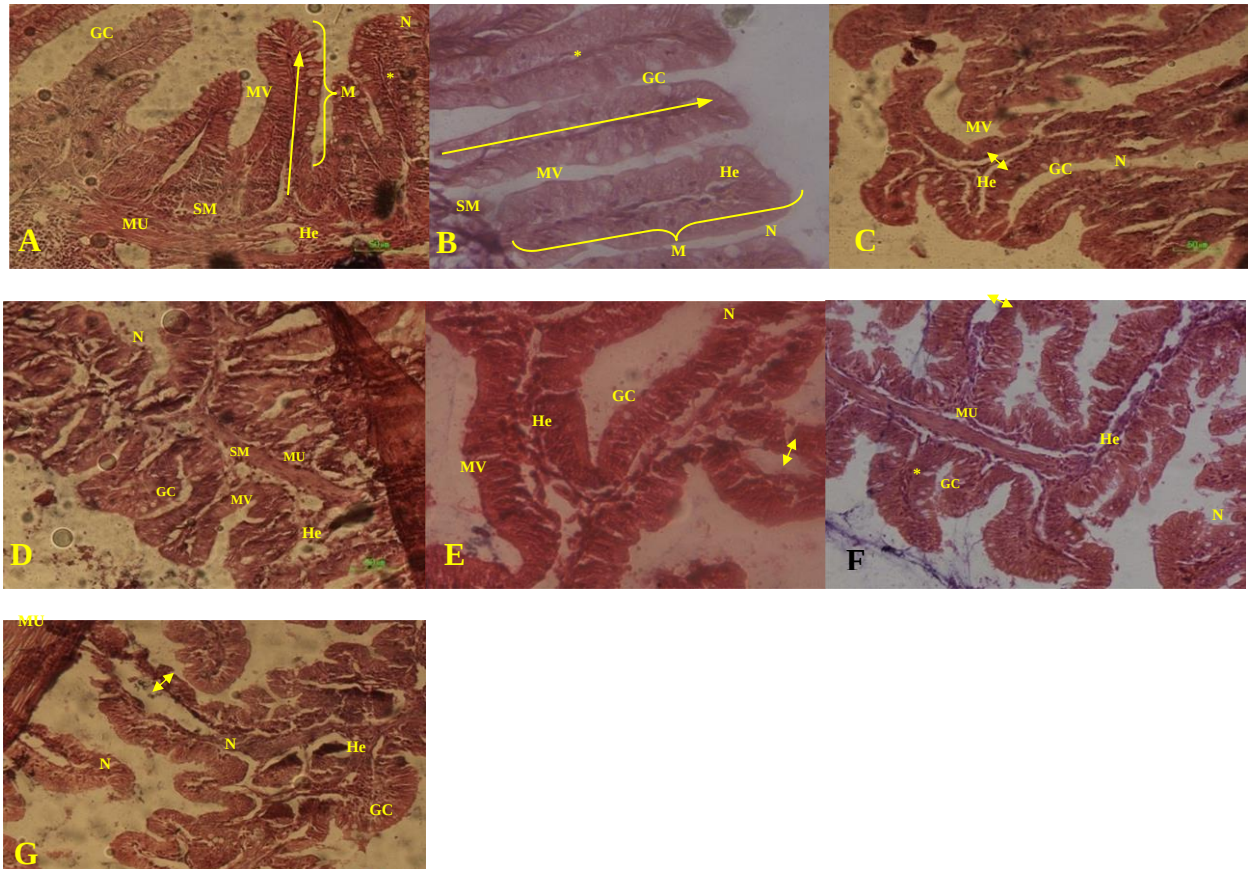

شکل ۴ برش عرضی از قسمت خلفی بافت روده تاسماهی ایرانی. A، تیمار شاهد (H&E, 20X)؛ B، تیمار ۱ (H & E, 20X)؛ C، تیمار ۲ (H & E, 20X)؛ D، تیمار ۳ (H&E, 20X)؛ E، تیمار ۴ (H & E, 20X)؛ F، تیمار ۵ (H & E, 20X)؛ G، تیمار ۶ (H & E, 20X). سلول‌های جامی شکل (GC)، طول چین روده (پیکان بزرگ)، پرزهای میکروویلی (MV) و نکروزه‌شدن سلول-های روده ای و پرزهای میکروویلی (N)، خونریزی (He)، ضخامت LP (Lamina propria) فضای لامنیا پروپریا، علامت ستاره طبیعی و پیکان دوسر غیر طبیعی)، طبقه مخاطی (M)، طبقه زیر مخاطی (SM)، طبقه عضلانی (MU).

بحث

استفاده از یک جیره غذایی مناسب در افزایش تولید و سلامت ماهی نقش مهم و اساسی دارد. امروزه در صنعت آبزی‌پروری برای بهبود سلامت ماهیان و افزایش مقاومت آبزیان در برابر بیماری‌ها استفاده از مکمل‌های غذایی به منظور افزایش رشد و ایمنی متداول شده است (Gatlin and Li, 2004). افزایش رشد و مقاومت در برابر بیماری‌ها از عوامل بسیار مهم در پرورش آبزیان است (Li et al. 2005). در خصوص آنزیم‌های کبدی نتایج نشان داد که میزان آلکالین فسفاتاز (ALP) سرم خون ماهیان در تیمار ۱ افزایش معنی‌داری نسبت به شاهد و دیگر تیمارها داشت و کمترین میزان این آنزیم در تیمار ۲ مشاهده شد. میزان آمینوترانسفراز سرم خون ماهیان در تیمارهای ۱ و ۲ افزایش معنی‌داری نسبت به شاهد و دیگر

تیمارها داشت و کمترین میزان آن در تیمار ۵ مشاهده شد. میزان آلانین آمینوترانسفراز سرم خون ماهیان در تیمار ۲ افزایش معنی‌داری نسبت به شاهد و دیگر تیمارها داشت و کمترین میزان این آنزیم در تیمار ۵ مشاهده شد. آنزیم‌های کبدی از آنزیم‌های مهم در تعیین وضعیت سلامت ماهیان و همچنین، شاخص فعالیت کبدی محسوب می‌شوند. سلول‌های کبدی غنی از این آنزیم‌ها بوده و افزایش مقادیر این آنزیم‌ها در خون نشانه آسیب‌های کبدی است. ALT، AST و ALP از آنزیم‌های مهم در تعیین وضعیت سلامت ماهیان به شمار می‌آیند. سلول‌های کبدی غنی از این آنزیم‌ها هستند و سنجش آنها برای بررسی آسیب‌های بافتی کبد استفاده می‌شود. بالا رفتن مقادیر آنزیم‌های ALT، AST و ALP در آسیب کبدی باعث افزایش آنها در سرم خون می‌شود (Vaglio and Landtiscina,1999). آلکالین فسفاتاز آنزیمی هیدرولیتیک با فعالیت مناسب آن pH قلیایی است و در خون به اشکال متفاوت وجود دارد. این آنزیم که در کبد به میزان زیاد یافت می‌شود، در عفونت‌های کبدی افزایش می‌یابد. آلانین آمینو ترانسفراز آنزیم اختصاصی کبد است که فقط در بیماری‌های کبدی زیاد می‌شود، ولی سطح آسپارتات آمینو ترانسفراز همان‌طور که آسیب‌های پارانشیم کبدی افزایش می‌یابد، در صدمات ماهیچه‌ای نیز افزایش پیدا می‌کند (Moss et al. 1999). تغییرات مشاهده شده در میزان ALT و AST سرم به شکل مشخص به فعالیت‌های کبدی وابسته است و می‌توان آن را به عنوان ابزاری برای ارزیابی سلامت سلول‌ها و تغییرات نفوذپذیری غشاهای سلولی استفاده کرد. افزایش ALT و AST سرم در شرایط بد تغذیه‌ای یا محیطی، نه تنها ممکن است ناشی از اختلال در سوخت و ساز بافتی پروتئین‌ها به واسطه استرس‌های شیمیایی باشد، بلکه بازتابی از تغذیه نامناسب ایجاد شده در کلیه‌هاست. شرایط نامناسب تغذیه‌ای باعث افزایش فعالیت آنزیم‌های فسفاتاز و ترانس آمیناز در خون می‌شود که ممکن است به واسطه نکروز کبد و کلیه باشد. به‌علاوه، کاهش کل پروتئین و آلبومین ممکن است تحت تأثیر اثرات مواد تغذیه‌ای نامناسب بر یاخته‌های کبد قرار گیرد (Sahoo and Mukherjee, 2001) که با افزایش ALT، AST و ALP سرم همراه خواهد بود (Abdelhamid et al. 2004). بنابراین، آنزیم‌های سرمی موجودات در شرایط مناسب فیزیولوژیک دارای سطح مشخصی در سرم هستند و سطح سرمی این آنزیم‌ها تحت تأثیر عوامل گوناگون قرار می‌گیرد. احتمالاً عواملی که باعث آسیب‌های بافتی به‌خصوص بافت‌های کبد و عضلات می‌شوند، منجر به افزایش این آنزیم‌ها خواهند شد (Lihninger, 1975). افزایش سطح آنزیم‌های سرمی نشان دهنده آشفتگی سلولی و ورود آنزیم‌ها از سیتوپلاسم سلول به سرم است. در ماهی قزل‌آلا افزایش آنزیم آلکالین فسفاتاز به دنبال برخی استرس‌ها، مثل استرس شوری، سموم محیطی و بیماری‌های عفونی گزارش شده است (Bucher and Hofer, 1990). ALT یا گلوتامیک پیرووبک ترانس آمیناز و آسپارتات آمینو ترانسفراز یا گلوتامیک اکسالوستات ترانس آمیناز دو آنزیم انتقال دهنده گروه آمین هستند که در برخی از بافت‌های بدن تولید می‌شوند، ولی امروزه به عنوان دو آنزیم برای تشخیص تخریب سلول‌های کبدی و عضلانی کاربرد دارند. این دو آنزیم شاخص خوبی برای آسیب‌های کبدی در ماهی هستند. نتایج مطالعه حاضر در حالی که مقدار ALP را در تیمار دارای بهینه شاخص‌های رشدی، طبیعی و مناسب نشان داد، اما مقادیر دو آنزیم دیگر در تیمارهای ۵٪ روغن زیتون و تولوئن مناسب‌تر بودند. به نظر می‌رسد که این تفاوت به دلیل برخی دیگر از عوامل تأثیرگذار بر ترشح آنزیم‌های کبدی باشد. هرچند که در نهایت فراسنجه‌های مختلف در تیمارهای حاوی روغن زیتون، شرایط مناسب‌تری را برای رشد بهتر بچه‌ماهیان مورد آزمون ایجاد کردند. در بسیاری از گونه‌ها افزایش انرژی در جیره غذایی موجب رسوب چربی در کبد می‌شود و در درازمدت به دلیل عدم کارایی کبد، سلامت و روند رشد مطلوب ماهی مختل می‌شود (Craig et al. 2005; Mathis et al. 2003). نتایج تحقیقات در گونه *Rachycentron canadum* نشان داد که این گونه، استعداد ذخیره چربی را در کبد دارد و تغذیه آن با جیره‌های پرانرژی موجب افزایش رسوب چربی در کبد می‌شود و در دراز مدت احتمال مختل‌شدن کارایی کبد وجود دارد (Craig et al. 2005). همچنین، افزایش انرژی در جیره غذایی ماهی هادداک (*Melanogrammus aeglefinus*) موجب افزایش چربی کبد شد و تا ۷۰٪ کبد را چربی فرا گرفت که نشان‌دهنده فعالیت غیرطبیعی آنزیم‌های

چربی‌ساز در کبد بود (Nanton et al. 2003). اما در مطالعه حاضر، با توجه به اینکه جیره غذایی همه تیمارها یکسان بود، پس رسوب چربی نمی‌تواند در تیمارهای حاوی BHT علت ضایعات کبدی باشد. Bautista و Subosa (۱۹۹۷)، اثرات ضداکسایش‌های صناعی را روی جیره غذایی میگو بررسی کردند و دریافتند که بوتیل هیدروکسی تولوئن، بوتیل هیدروکسی آنیزول و اتوکسی کوئین باعث ضایعات کبدی در میگو می‌شوند. Ruiz Gutierrez و همکاران (۱۹۹۹)، اثرات چربی جیره (روغن ماهی، روغن زیتون و روغن آفتابگردان) بر ترکیبات چربی کبد، پلاسما و آنزیم‌های ضداکسایشی در کبد موش را مطالعه کرند. نتایج آنها نشان داد که کبد موش‌های تغذیه شده با روغن ماهی در مقایسه با کبد موش‌هایی که از روغن زیتون و روغن آفتابگردان تغذیه کـرده بودند، به طـور معنی‌دار فعالیت‌های بیشتری از آنزیم کاتالاز، گلوتاتیون پراکسیداز داشته و نسبت مس به روی سوپراکسیددیسموتاز اختلاف معنی‌دار نشان داد، ولی فعالیت سیتوکروم سی ردوکسیداز NADPH اختلاف معنی‌دار نداشت. مطالعات بافت شناسی کبد نیز نشان داد ماهیانی که از روغن زیتون در جیره غذایی آن‌ها استفاده شده بود، دارای کبد سالم‌تر بودند. نتایج مطالعه حاضر نشان داد که ضداکسایش صناعی بوتیل هیدروکسی تولوئن باعث ایجاد ضایعات کبدی در تاسماهیان می شود که با نتایج به دست آمده محققان دیگر مطابقت دارد. در مجموع، می‌توان عنوان کرد که بافت کبد ماهیان تیمارهایی که در جیره غذایی آن‌ها از روغن زیتون استفاده شده بود، وضعیت مناسب‌تر و سالم‌تری نسبت به ماهیان تیمارهایی داشتند که در جیره غذایی آن ها از BHT استفاده شده بود. بر اساس نتایج آنزیم‌های اکسیداتیو، بیشترین میزان آنزیم کاتالاز سرم خون در تیمارهای ۳ (روغن زیتون ۵٪)، ۴ (تولوئن ۱۰۰ میلی‌گرم در کیلوگرم غذا) و ۵ (تولوئن ۱۵۰ میلی‌گرم در کیلوگرم غذا) و کمترین مقدار این آنزیم در تیمار ۶ مشاهده شد. بیشترین مقدار گلوتاتیون پراکسیداز سرم خون نیز در تیمار ۴ (تولوئن ۱۰۰ میلی‌گرم در کیلوگرم غذا) دیده شد. بیشترین میزان سوپراکسید دیسموتاز در تیمار ۳ (روغن زیتون ۵٪)، و کمترین میزان SOD در گروه شاهد یافت شد. با توجه به نتایج بافت‌شناسی و مشاهدات انجام‌شده روغن زیتون باعث سلامت روده در تاسماهی ایرانی شد، اما بوتیل هیدروکسی تولوئن باعث ایجاد ضایعاتی در بافت روده شد که با نتایج به دست آمده توسط محققان دیگر مطابقت داشت. Gisbert و همکاران (۲۰۱۷)، ترکیبات روغن زیتون را برای بهبود سلامت روده و آبشش در ماهی سیم دریایی بررسی و گزارش کردند که روغن زیتون باعث سلامت ماهی می شود. مطالعات نشان داده است که روغن زیتون به دلیل دارا بودن میزان زیادی از ترکیبات فنلیک، اثرات محافظتی در برابر التهاب دارد (Papadopoulos and Boskou, 1991; Martinez-Dominguez et al. 2001) و این اثرات به طور وسیع به خواص بیوفنول‌های موجود در روغن زیتون از قبیل هیدروکسی تیروزول مربوط می‌شود (Yang et al. 2007). Ghanbari Shendi (۲۰۱۹)، اثرات روغن زیتون را به عنوان مواد مغذی و دارویی مطالعه و گزارش کرد که روغن زیتون دارای ترکیبات ریزمغذی ارزشمندی از قبیل ترکیبات فنلی، استرول‌ها، ویتامین و ضداکسایش‌هاست. Marcelino و همکاران (۲۰۱۹) اثرات روغن زیتون و ترکیبات ریزمغذی آن را بر بیماری های قلبی-عروقی، التهاب و فلور میکروبی روده مطالعه و گزارش کردند که مصرف روغن زیتون و یا ترکیبات آن ممکن است به عنوان فاکتور محافظت کننده در برابر پیشرفت بیماری‌های قلبی- عروقی از طریق کاهش غلظت لیپوپروتئین‌های کم تراکم و افزایش غلظت لیپوپروتئین‌های پرتراکم عمل کند. به علاوه، روغن زیتون از طریق اثر بر نشانگرهای التهابی از قبیل اینترکولین ۶ و فاکتور نکروز تومور به صورت عامل‌های پیش‌التهابی در بدن عمل می‌کند. همچنین، ترکیبات موجود در روغن زیتون، سلامت روده را از طریق تحریک تنوع زیستی بیشتر باکتری‌های مفید روده و افزایش تعادل آن‌ها بهبود می‌بخشد. با توجه به مطالعات بافت شناسی روده و نتایج به‌دست آمده می‌توان نتیجه گرفت که بافت روده ماهیان تیمارهایی که در جیره غذایی آن‌ها از روغن زیتون استفاده شده بود، وضعیت مناسب‌تری نسبت به ماهیان تیمارهایی داشتندکه از BHT تغذیه کرده بودند.

منابع

سوداگر، م.، ذکریایی، ح. ۱۳۹۴. استفاده از آنتی‌اکسیدان‌های طبیعی و مصنوعی در آبزی‌پروری. آبزیان زینتی ۲: ۱۶ صفحه.

فریدپاک، ف. ۱۳۸۷. دستورالعمل اجرایی تکثیر مصنوعی و پرورش ماهی‌های گرم آبی. انتشارات علمی آبزیان، چاپ چهارم، ۳۰۵ صفحه.

Aebi, H. 1984. Catalase in vitro. Methods Enzymology 105: 121-126.

Baskerville-Brides, B., Kling, L.J. 2000. Larval culture of Atlantic cod (*Gadus morhua*) at high stocking densities. Aquaculture 181: 61-69.

Bautista, M.N., Subosa, P.F. 1977. Changes in shrimp feed quality and effects on growth and survival of *Penaeus monodon* juveniles. Aquaculture 151: 121-129.

Bohne, V.J.B., Hamre, K., Arukwe, A. 2006. Hepatic biotransformation and metabolite profile during a 2-week depuration period in Atlantic salmon fed graded levels of the synthetic antioxidant, ethoxyquin. Toxicological Sciences 93: 11-21.

Burt, S. 2004. Essential oils: their antibacterial properties and potential applications in foods-a review. International Journal of Food Microbiology 94: 223-253.

Cadun, A., Cakli D., Çakli, S. 2008. Marination of deep-water pink shrimp with rosemary extract and the determination of its shelf-life. Food Chemistry 109: 81-87.

Chen, X., Wu, Z., Yin, J. 2003. Effects of four species of herbs on immune function of *Carassius auratus* gibelio. Journal of Fishery Sciences China, 10: 36-40.

Craig, S.R., McLean, E. 2005. The organic movement: a role for NuPro as an alternative protein source. In: Lyons, T.P., Jacques, K.A. (Eds.). 1996. Biotechnology in the Feed Industry: TheLiving Gut. Nottingham University Press, Nottingham NG 110 AX, United Kingdom. Proc. 12thAlltech Ann. Sympos., 12: 165-185.

Gatlin, D.M., Li, P. 2004. Dietary supplementation of prebiotics for health management of hybrid stripped bass (*Morone chrysops* × *M. saxatilis*). Aqua Feeds Formula Beyond 1: 19-21.

Gisbert, E., Andree, K.B., Quintela, J.C. Calduch-Giner, J.A. Ipharraguerre, I.R., Perez-Sanchez, J. 2017. Olive oil bioactive compounds increase body weight and improve gut health and integrity in gilthead Sea bream (*Sparus aurata*); British Journal of Nutrition; 117: 351- 363.

He, P.R.G. 2000. HPLC determination of ethoxyquin and its major oxidation products in fresh and stored fish meals and fish feeds. Journal of the Science of Food and Agriculture 80: 10-16.

Hosseini, S.M., Shalaee, M. 2013. Effect of Milk thistle seed on yield and quality parameters in laying hens eggs, Journal of Animal and Poultry Research 2: 31-39.

Kavitha, P., Ramesh, R., G. Bupesh, G., Stalin, A., Subramanian, P. 2011. Hepatoprotective activity of *Tribulus terrestris* extract against acetaminophen-induced toxicity in a freshwater fish (*Oreochromis mossambicus*). In Vitro Cellular and Developmental Biology-Animal 47: 698-706.

Kumar, S., Sahu, N.P., Pal, A.K., Choudhury, D., Yengkokpam, S., Mukherjee, S.C. 2005. Effect of dietary carbohydrate on haematology, respiratory burst activity and histological changes in *Labeo rohita* juveniles. Fish and Shellfish Immunology 19: 331-344.

Li, P., Delbert, M. and Gatlin, D.M., 2005. Evaluation of the prebiotic GroBiotic^{TM} AE and brewers yeast as dietary supplements for sub-adult hybrid striped bass *Morone chrysops times M.saxatilis* challenged in situ with *Mycobacterium marinum*. Aquaculture 248: 197-205.

Mathis, N., Feidt, C., Brun-Bellut, J. 2003. Influence of protein / energy ratio on carcass quality during the growing period of Eurasian perch (*Perca fluviatatilis*). Aquaculture 217: 453-764.

Moure, A., Cruz, J. M., Franco, D., Dominguez, J. M., Sineiro, J., Dominguez, H., Jose Nunez, M., Parajo, J.C. 2001. Natural antioxidants from residual sources. Food Chemistry 72: 145-171.

Nanton, D.A., Lall S.P., Rose, N.W., McNiven, M.A. 2003. Effect of dietary lipid level pn fatty acid B- oxidation and lipid composition on various tissues of haddock, *Melanogrammus aeglefinus* L. Comparative Biochemistry and Physiology 135B: 95-108.

Panigrahi, A., Kiron, V., Puangkaew, J., Kobayashi, T., Statoh, S., Sugita. H. 2005. The Viability of probiotic bacteria as a factor influencing the immune response in rainbow trout (*Oncorhynchus mykiss*). Aquaculture 243: 241-254.

Raida, M.K., Larsen, J.L., Nielsen, M.E., Buchmann, K., 2003. Enhanced resistance of rainbow trout, *Oncorhynchus mykiss* (Walbaum), against *Yersinia ruckeri* challenge following oral administration of *Bacillus subtilis* and *B. licheniformis* (BioPlus2B). Journal of Fish Diseases 26: 495-498.

Ruiz-Gutierrez, V., Perez-Espinosa, A., Vazquez, C.M., Santa-Marıa, C. 1999. Effects of dietary fats (fish, olive and high-oleic-acid sunflower oils) on lipid composition and antioxidant enzymes in rat liver. British Journal of Nutrition 82: 233-241

Shahsavani, D., Mohri, M., Gholipour Kanani, H. 2010. Determination of normal values of some blood serum enzymes in *Acipenser stellatus* Pallas. Fish Physiology and Biochemistry 36: 39-43.

Sigurgisladottir, S., Parrish, C.C., Lall, S.P., Ackman, R.G. 1994. Effects of feeding natural tocopherols and astaxanthin on Atlantic salmon (*Salmo salar*) fillet quality. Food Research International 27: 23-32.

Yang, D.A, Kong, D.X., Zhang, H.Y. 2007. Multiple pharmacological effects of olive oil phenols. Food Chemistry 104: 1269-1271.