فیزیولوژی و بیوتکنولوژی آبزیان
سال دوم، شماره چهارم، زمستان ۱۳۹۳

مطالعه تاثیر غلظت‌های مختلف آلاینده بوتاکلر بر روی بافت عضله جنس نر و ماده ماهی حوض (*Carassius auratus*)

محمود زارعی امامزاده هاشمی[۱]، حسن تقوی[۲]*، فاطمه نظرحقیقی[۳]

تاریخ دریافت: آذر ۹۳ تاریخ پذیرش: اسفند ۹۳

چکیده

بررسی تغییرات بافت‌شناختی به منظور تخمین تاثیرپذیری موجودات زنده از آلاینده‌های شیمیایی از اهمیت زیادی برخوردار است. هدف این پژوهش، ارزیابی کلی تغییرات هیستوپاتولوژیکی عضله ماهی حوض در مواجهه با آلاینده آلی بوتاکلر است. بدین منظور، ۳۲ قطعه ماهی حوض بالغ، از یک مرکز تکثیر و پرورش ماهی تهیه شد. ماهیان ۱۵ روز در ۴ آکواریوم در معرض سه غلظت زیرکشنده آلاینده بوتاکلر ٪۶۰ به میزان ۰/۱، ۰/۱۴ و ۰/۲۸ میلی‌لیتر بر لیتر و یک آکواریوم شاهد قرار داده شدند. سپس از هر تیمار ۶ قطعه ماهی به صورت تصادفی انتخاب شد، بافت عضله از بخش زیرین باله پشتی آنها جدا شد. بافت تثبیت شده در محلول بوئن پس از طی مراحل معمول بافت‌شناسی، برش‌های ۶ میکرونی تهیه و با روش هماتوکسیلین-ائوزین رنگ‌آمیزی شد. مشاهده بافت با میکروسکوپ نوری، تغییرات پاتولوژیکی شاخص از قبیل تغییر در خطوط ماهیچه، تغییرات هسته‌ای، تورم ابری، دژنرسانس هیالین، دژنرسانس دانه‌ای و نکروز در بافت عضلانی ماهیانی که در معرض غلظت‌های مختلف علف‌کش بوتاکلر قرار داشتند، را نشان داد. همچنین مشاهده شد که با افزایش غلظت بوتاکلر در تیمارهای مختلف، وسعت و شدت ضایعات افزایش یافت و بیش‌ترین شدت تخریب، در غلظت ۰/۲۸ میلی‌لیتر بر لیتر مشاهده شد.

واژگان کلیدی: *آسیب‌های بافتی، ماهی حوض، بوتاکلر، عضله.*

۱- کارشناس ارشد بوم‌شناسی دریا، دانشکده علوم دریایی و اقیانوسی، دانشگاه مازندران، بابلسر
۲- استادیار گروه زیست‌شناسی دریا، دانشکده علوم دریایی و اقیانوسی، دانشگاه مازندران، بابلسر
۳- دکتری بوم‌شناسی دریا، باشگاه پژوهشگران جوان و نخبگان، دانشگاه آزاد اسلامی، واحد رشت
* نویسنده مسئول: taghavi25@yahoo.com

مقدمه

بسیاری از آلاینده‌های آلی جزء آلاینده‌های آلی پایدار هستند یعنی مدت زمان زیادی را در محیط باقی می‌مانند و به همان نسبت تخریب و تهدید بیش‌تری برای محیط زیست ایجاد می‌کنند. این مواد خاصیت سمی پایدار دارند و به مدت طولانی در زنجیره‌های غذایی ذخیره می‌شوند و انتقال پیدا می‌کنند. همچنین می‌توانند در بافت‌های زنده موجودات تجمع پیدا کنند. حلالیت آن‌ها در آب کم و در حلال‌های آلی زیاد است. پاکسازی این ترکیبات به آسانی امکان پذیر نیست. حتی می‌توانند توسط جریانات جوی و اقیانوسی به سراسر جهان منتقل شوند (بهادر و بهادر، ۱۳۸۶). آلاینده‌های آلی شامل گروه بزرگی از آلاینده‌ها می‌شوند که در صورت ورود به اکوسیستم‌های آبی سلامت آب و آبزیان را به خطر می‌اندازند. از جمله مهم‌ترین این آلاینده‌ها، می‌توان به آفت‌کش‌ها اشاره کرد. آفت‌کش‌های ارگانو کلرین به طور طبیعی در پوسته زمین وجود ندارند و با غلظت بیش از ۲۰ ppb در آب‌های سطحی قابل حل نیستند. این مواد اغلب در ارتباط با موجودات زنده یا جامدات معلق یافت می‌شوند (Freedeen et al., 1953; Poirrier et al., 1972). در نتیجه این ترکیبات توسط ارگانیسم‌ها حذف نمی‌شوند بلکه در بستر اکوسیستم ته نشین می‌شوند. این آلاینده‌ها با توجه به مدت و تعداد دفعات تماس، آثار سمی مختلفی بر روی گیرنده‌های اکولوژیکی دارند. برخی از آثار تخریبی آن‌ها شامل پاسخ‌های حاد و کشنده یا پاسخ‌های مزمن و نیمه کشنده آسیب‌رسان به بقا و تولیدمثل هستند (PIANC, 2006).

استفاده گسترده از آفت‌کش‌ها (حشره‌کش‌ها، قارچ‌کش‌ها، علف‌کش‌ها و غیره) باعث آلودگی آب‌ها می‌شود. همچنین این مواد مسبب بروز عوارض و آسیب‌های بافتی متعددی هستند (Khan, 1995). بوتاکلر، یکی از رایج‌ترین علف‌کش‌ها است که در کنترل علف‌های هرز مزارع برنج به ویژه در ایران مورد استفاده قرار می‌گیرد. با توجه به این که اکثر زمین‌های کشاورزی در مسیر رودخانه‌ها واقع شده‌اند، زهاب آلوده شده توسط آفت‌کش‌ها منجر به اثرات زیانبار مختلف بر روی موجودات آبزی از جمله ماهی‌ها می‌شود (اسماعیلی ساری، ۱۳۸۲). استفاده از این علف‌کش در مزارع برنج، پنبه، گندم، جو، چغندر قند، بادام

زمینی و گونه‌های زراعی خانواده شب‌بو نیز مشاهده شده است.

تغییرات هیستوپاتولوژیکی می‌تواند به عنوان یک شاخص برای بررسی اثرات آلاینده‌هایی که توانایی تحریک تغییرات سلولی را دارند، در نظر گرفته شوند. بنابراین موجود زنده‌ای که در مواجهه با آلاینده است، متحمل انجام فعالیت متابولیکی می‌شود. به عنوان مثال، مکانیسم عمل بسیاری از زنوبیوتیک[1]ها (مواد شیمیایی رها شده در محیط ناشی از فعالیت انسان) به این ترتیب است که می‌توانند با راه اندازی تشکیل یک آنزیم خاص، باعث ایجاد تغییراتی در متابولیسم، مسمومیت سلولی و نهایتاً مرگ سلول شود و این امر (به عنوان مثال نکروز) نشانگرهای زیستی هیستوپاتولوژیک را در سطح بافت آشکار می‌سازد (Gernhofer et al., 2001).

از جمله بیومارکرهای مهم هیستوپاتولوژیک که در پایش یک اکوسیستم به کار گرفته می‌شوند، بیومارکرهایی هستند که به طور اختصاصی بافت‌های حیاتی نظیر کبد، شش و عضله را درگیر می‌کنند (Gernhofer et al., 2001). مطالعات بافت‌شناسی یک ابزار مفید برای ارزیابی میزان آلودگی به ویژه برای مقادیر زیرکشنده آلاینده‌ها در شرایط مزمن است، بنابراین در این پژوهش از روش بررسی و مطالعه بافت عضله با توجه به توسعه تغییرات پاتولوژیکی برای تشخیص اثر رهایش آرام دز مشخصی از آلاینده بوتاکلر بر این بافت در ماهی حوض[2] (*Carassius auratus*) به عنوان یکی از بافت‌های هدف آلاینده‌ها، استفاده شده است. ماهی حوض مکرراً برای اهداف مختلف آزمایشی و مطالعات سم‌شناسی مورد استفاده قرار گرفته است. این گونه بومی منطقه شرق آسیا و کشور چین است (Fernansel and Mazon, 2003).

مواد و روش‌ها

تعداد ۳۲ قطعه ماهی حوض با میانگین وزن و طول به ترتیب ۳۱/۴۷±۱۰۰/۹۷ گرم و ۲/۲۳±۱۹/۱۴ سانتی‌متر انتخاب شدند. نمونه‌ها یک هفته قبل از شروع آزمایش برای سازگار شدن با شرایط آزمایشگاهی به آزمایشگاه کنتقل شدند. سپس ۴ آکواریوم تهیه شد و در هر کدام ۸ قطعه ماهی قرار گرفت و به دنبال آن، به سه آکواریوم، سه غلظت زیرکشنده آلاینده بوتاکلر ٪۶۰ به میزان

1- Xenobiotic

2- Goldfish

۰/۱، ۰/۱۴ و ۰/۲۸ میلی‌لیتر بر لیتر اضافه شد و یک آکواریوم نیز به عنوان شاهد در نظر گرفته شد. در طول دوره آزمایش (۱۵ روز) ماهی‌ها توسط غذای آماده و خشک (پولکی) تغذیه شدند. دما ۲۰±۲ C°، pH ۷/۵-۸/۵ و اکسیژن محلول در آب ۷/۵-۸/۵mg/L بود. به علاوه آب آکواریوم، هر سه روز یک‌بار تعویض و غلظت مقادیر فوق مجدداً به محیط آکواریومی اضافه شد. پس از پایان دوره نمونه‌ها از طریق تشریح (ماکروسکوپی) تعیین جنسیت شدند. به منظور بررسی‌های بافتی، بخشی از عضله هر ماهی برداشته شد و در محلول بوئن به مدت ۲۴ تا ۴۸ ساعت تثبیت شد و پس از انجام مراحل معمول بافت‌شناسی (آب‌گیری، شفاف‌سازی، نفوذ پارافین، قالب‌گیری) برش‌های عرضی و طولی با ضخامت ۶ میکرون تهیه و با روش هماتوکسیلین- ائوزین رنگ‌آمیزی شد. لام‌های تهیه شده با استفاده از میکروسکوپ نوری مجهز به نمایشگر و با کمک نرم‌افزار TS View بررسی و عکس‌برداری شدند.

برای بررسی نرمال بودن توزیع داده‌ها از آزمون کلموگروف- اسمیرنوف[1] استفاده شد. داده‌های با توزیع نرمال، جهت مقایسه هر یک از فاکتورهای اندازه‌گیری شده بین تیمارهای مورد بررسی (غلظت‌های متفاوت آلاینده)، از آزمون آنالیز واریانس یک‌طرفه[2] در سطح اطمینان ۹۵٪ استفاده شد. برای مقایسه میانگین‌ها در حالت نرمال نیز از آزمون توکی استفاده شد. برای آنالیزهای آماری و رسم نمودارها، از نرم افزارهای SPSS 19 و Microsoft Excel 2013 استفاده شد.

در هر لام به طور متوسط ۱۰ میدان دید مطالعه شد. تعداد و مساحت فیبرها و تعداد هسته‌ها در میدان دید به مساحت حدود ۱۰۰۰ میکرومتر مربع شمارش و تعیین شد.

نتایج

این مطالعه با هدف ارزیابی اثرات هیستوپاتولوژیکی ایجاد شده توسط غلظت زیرکشنده بوتاکلر بر بافت عضله ماهی حوض نر و ماده انجام شد. طی ۱۵ روز دوره آزمایش در نمونه‌های مورد مطالعه، مرگ و میری مشاهده نشد. به طورکلی در ماهیان قرار گرفته در معرض سه غلظت ۰/۱، ۰/۱۴ و ۰/۲۸ میلی‌لیتر بر لیتر، در روزهای پایانی آزمایش رفتارهایی مانند شنای عمودی، شنا نزدیک سطح، سستی و بی‌حالی و حالت سرگردانی

1- Kolmogoroph -Smirnov

2- Oneway ANOVA

کاملاً قابل تشخیص بود. مشاهدات میکروسکوپی نشان داد که هیچ اختلالی در بافت عضلانی ماهیان شاهد نر و ماده وجود نداشت. در برش عرضی و طولی، رشته‌های ماهیچه‌ای به طور منظم در کنار یکدیگر قرار داشتند. فاصله کمی بین دوک‌های عضلانی وجود داشت و هسته‌ها به طور منظم در اطراف فیبرها یا رشته‌های عضلانی قرار داشتند (شکل ۱A و B؛ جدول ۱). تاثیر غلظت ۰/۱ میلی‌لیتر بر لیتر بوتاکلر در بافت‌های جنس نر و ماده تقریباً مشابه بود و تغییرات اندکی در خطوط ماهیچه‌ای (دژنرسانس هیالین) به همراه تغییرات هسته‌ای، نکروز و ادم به طور خفیف مشاهده شد (شکل ۱C و D؛ جدول ۱).

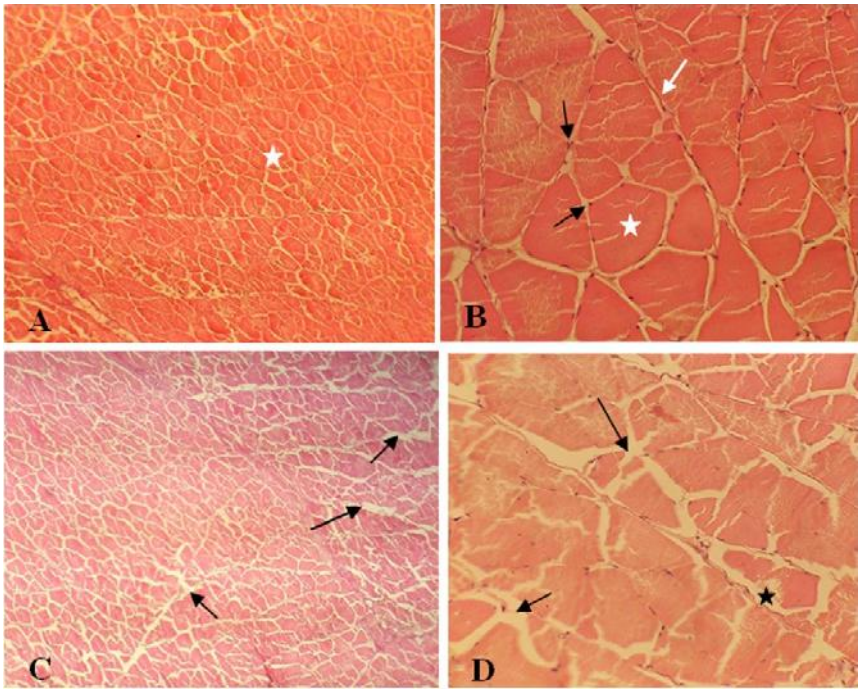

شکل ۱: تصاویر میکروسکوپی بافت عضله نمونه‌های نر و ماده شاهد و تیمار بوتاکلر ۰/۱ mL/L. A: تصویر میکروسکوپی ساختار طبیعی بافت عضله ماهی حوض نر در نمونه شاهد در برش عرضی. B: تصویر میکروسکوپی ساختار طبیعی بافت عضله ماهی حوض ماده در نمونه شاهد در برش عرضی؛ خطوط ماهیچه‌های طبیعی (پیکان سفید)؛ هسته‌ها با ساختار طبیعی (پیکان سیاه)؛ فیبرها در اندازه و فاصله طبیعی از یکدیگر (ستاره سفید). C: بافت عضلانی در ماهی نر تیمارشده با بوتاکلر با غلظت ۰/۱ mL/L. D: بافت عضلانی در ماهی ماده تیمارشده با بوتاکلر با غلظت ۰/۱ mL/L؛ نکروز خفیف فیبرها (پیکان سیاه)؛

دژنرسانس خفیف هیالین به همراه تغییر در ترتیب هسته‌ها (پیکان سیاه)؛ نکروز و ادم خفیف فیبرها (ستاره سیاه). بزرگنمایی A و C: ×۱۰۰ و B و D: ×۴۰۰.

جدول ۱: خلاصه‌ای از تغییرات بافت عضله در جنس نر و ماده ماهی حوض (*C. auratus*) در مواجهه با غلظت‌های مختلف آلاینده آلی بوتاکلر

	غلظت بوتاکلر						
	۰ mL/L (گروه شاهد)	۰/۱ mL/L		۰/۱۴ mL/L		۰/۲۸ mL/L	
	نر و ماده	نر	ماده	نر	ماده	نر	ماده
رشته عضلانی نامنظم	A	B	B	C	C	D	D
ایجاد فاصله بین دستجات عضلانی	A	B	B	C	C	D	D
نظم در قرارگیری هسته‌ها	A	B	B	C	C	D	C
تورم ابری	A	A	A	C	C	C	D
دژنرسانس هیالین	A	B	B	C	C	D	D
نکروز فیبرهای عضلانی	A	B	B	C	C	D	C
دژنرسانس هسته ای	A	A	A	C	C	D	D
ادم	A	B	B	C	C	C	C
واکوئله شدن	A	A	A	C	C	C	C
شکاف درون دستجات فیبر	A	A	A	C	C	D	C

A: عدم مشاهده؛ B: مشاهده خفیف؛ C: مشاهده متوسط؛ D: مشاهده شدید.

در بافت عضله ماهیان نر و ماده قرار گرفته در معرض بوتاکلر به غلظت ۰/۱۴ میلی‌لیتر بر لیتر، افزایش تغییرات در خطوط و نکروز فیبرها، واکوئله شدن، تورم ابری، نکروز و دژنرسانس هیالن و دژنرسانس هسته‌ای، با شدت بیش‌تری نسبت به غلظت ۰/۱ میلی‌لیتر بر لیتر مشاهده شد. در این تیمار شکاف درون فیبرهای عضلانی واضح‌تر شده و ادم با شدت بسیار بیش‌تری قابل مشاهده بود (شکل ۲A-C؛ جدول ۱).

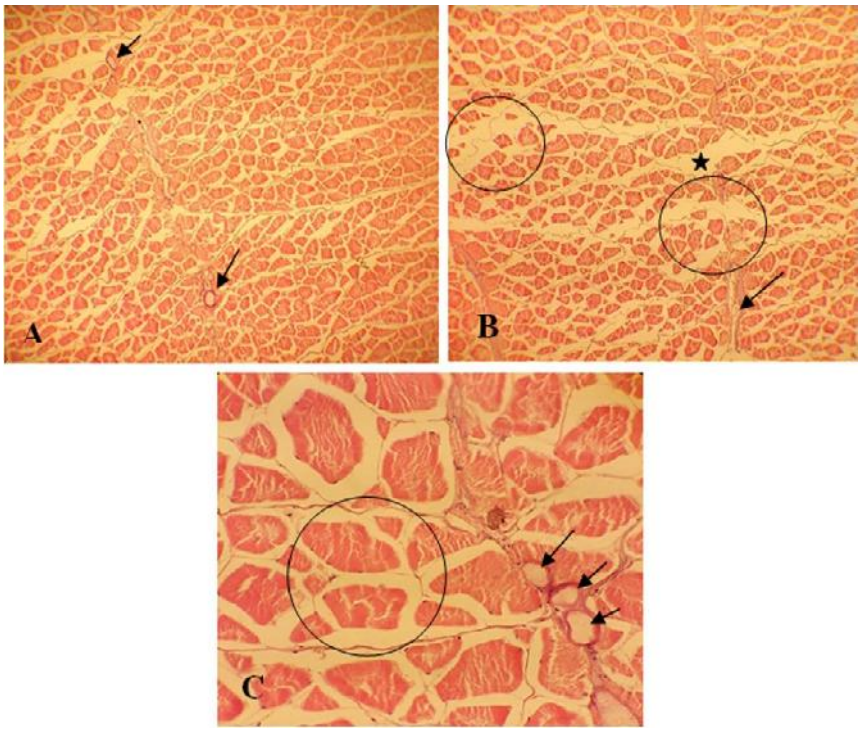

شکل ۲: تصاویر میکروسکوپی بافت عضله در تیمار بوتاکلر ۰/۱۴ mL/L. A و B: بافت عضلانی در نمونه نر تیمارشده با بوتاکلر با غلظت ۰/۱۴ mL/L. C: بافت عضلانی در نمونه ماده تیمارشده با بوتاکلر با با غلظت ۰/۱۴ mL/L؛ ایجاد واکوئل در بین دستجات فیبرهای عضلانی (پیکان سیاه). B و C: شدت یافتن دژنرسانس هیالین و دژنرسانس دانه‌ای در این تیمار (دایره سیاه)؛ نکروز و ادم شدید (ستاره سیاه)؛ تورم ابری و واکوئله شدن (پیکان سیاه). بزرگنمایی A و B: ×۱۰۰ و C: ×۴۰۰.

در بافت عضلانی ماهیان نر و ماده تیمار شده با غلظت ۰/۲۸ میلی‌لیتر بر لیتر طی ۱۵ روز افزایش تغییرات در خطوط با دژنرسانس شدید هیالین توسعه یافت و شکاف برداشتن فیبرها به همراه نکروز و دژنرسانس آن‌ها و تغییرات هسته‌ای، با شدت بیش‌تری نسبت به غلظت ۰/۱۴ و ۰/۱ میلی‌لیتر بر لیتر مشاهده شد. همچنین تورم ابری، دژنرسانس هیالین و دژنرسانس دانه‌ای نیز علاوه بر تغییرات در خطوط و تغییرات هسته‌ای با شدت بیش‌تری نسبت به دو غلظت پایین‌تر، از آثار بافتی مشخص این تیمار بود (شکل ۳ و جدول ۱).

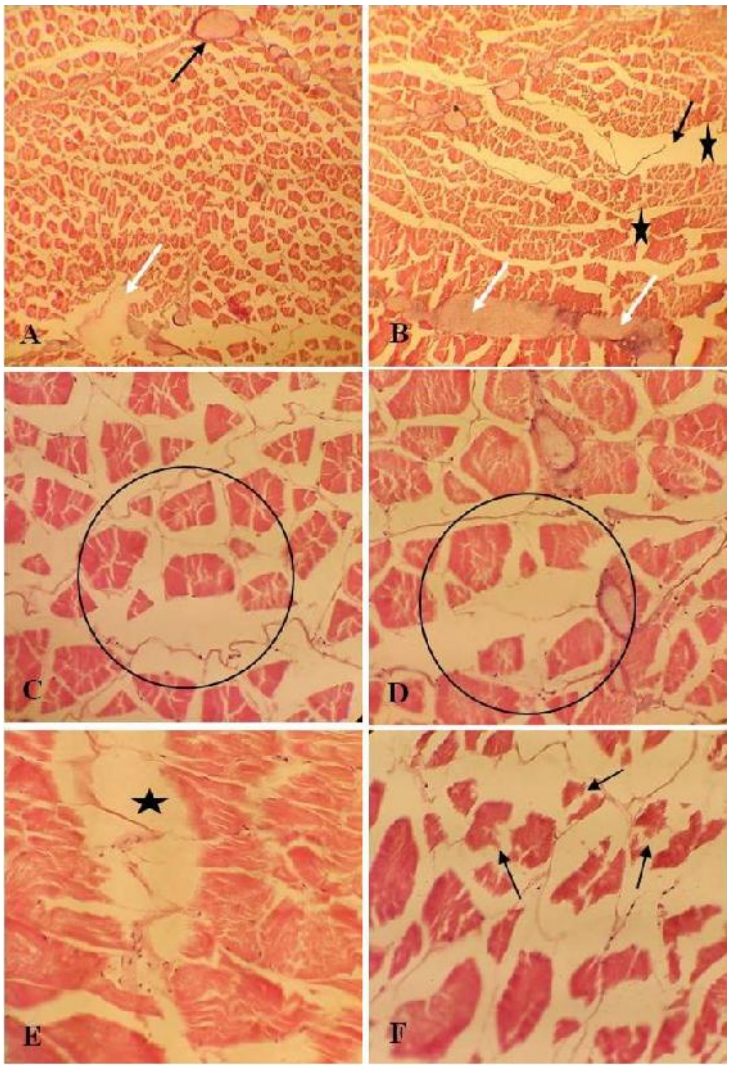

شکل ۳: تصاویر میکروسکوپی بافت عضله در تیمار بوتاکلر ۰/۲۸ mL/L. A، C و E: بافت عضلانی در نمونه نر تیمارشده با بوتاکلر با غلظت ۰/۲۸ mL/L. B، D و F: بافت عضلانی در نمونه ماده تیمارشده با بوتاکلر با غلظت ۰/۲۸ ml/l. A: واکوئله شدن (پیکان سیاه) و تورم ابری (پیکان سفید) دستجات فیبرهای عضلانی. B: ادم شدید (ستاره سیاه)؛ دژنرسانس هیالین و تغییرشدید خطوط (پیکان سیاه). C و D: ادم شدید، دژنرسانس هیالین و تغییرشدید خطوط (دایره سیاه). E: نکروز و تورم ابری (ستاره سیاه). F: شکاف

برداشتن و دژنره شدن شدید دستجات فیبرهای عضلانی (پیکان سیاه). بزرگنمایی A و B: ×۱۰۰ و C، D، E و F: ×۴۰۰.

مساحت فیبر، تعداد فیبر و تعداد هسته‌های فیبر جنس‌های نر و ماده در هر سه غلظت مورد بررسی کاهش معناداری نسبت به نمونه شاهد داشت (P<۰/۰۵؛ شکل‌های ۴ تا ۶).

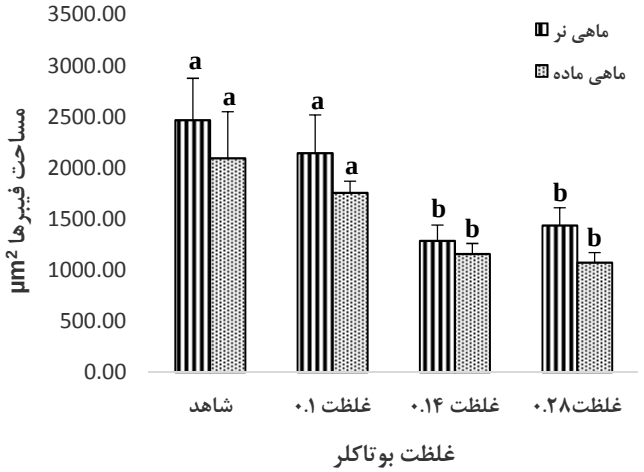

شکل۴: تغییر مساحت فیبرهای عضلانی در ماهی حوض نر و ماده در غلظت‌های متفاوت بوتاکلر. حروف متفاوت نشان دهنده وجود اختلاف معنی‌دار هستند.

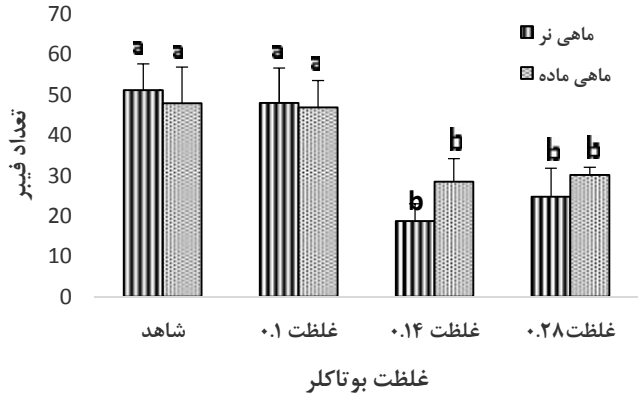

شکل ۵: تغییر تعداد فیبرها در هزار میکرومتر مربع در ماهی حوض نر و ماده تحت غلظت‌های متفاوت بوتاکلر. حروف متفاوت نشان دهنده وجود اختلاف معنی‌دار هستند.

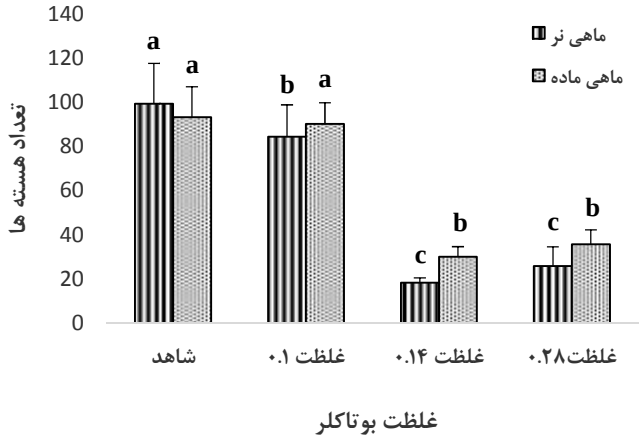

شکل۶: تغییر تعداد هسته فیبرها در هزار میکرومتر مربع در ماهی حوض نر و ماده تحت غلظتهای متفاوت بوتاکلر. حروف متفاوت نشان دهنده وجود اختلاف معنی‌دار هستند.

بحث

منابع آلاینده حاصل از فعالیت‌های انسانی از قبیل رواناب کشاورزی و فاضلاب صنعتی و شهری، مشکلات زیادی را به صورت موضعی و منطقه‌ای در سراسر جهان ایجاد کرده‌اند (El-Serafy et al., 2005; Sitohy et al., 2006). در بعضی موارد شدت آلودگی به حدی است که سبب فجایع زیست‌محیطی و نابودی اکوسیستم می‌شود. با وجود این که پژوهش‌های فراوانی در مورد آثار هیستوپاتولوژیک آلاینده‌ها روی ساختار کلیه، کبد و آبشش در ماهیان مختلف انجام گرفته است، اما مطالعات درباره آثار سموم بر بافت عضلانی محدود بوده است. اگرچه عضله بیش‌ترین بخش خوراکی بدن ماهی را تشکیل می‌دهد، اما همین بخش یکی از قسمت‌های بدن ماهی است که بیش‌تر در معرض آسیب‌های حاصل از آلاینده‌های مختلف قرار می‌گیرد (Abo Nour and Amer, 1995; Ramah, 2011). فیبرهای عضلانی کپور ماهیان در دوایر متحدالمرکزی به نام میوتوم مرتب شده، توسط بافت همبند از ابتدا تا انتها بهم متصل شده‌اند.

تغییرات رفتاری، شاخص حساسی برای بررسی اثرات سمی بالقوه مواد است. الگوی رفتاری و شنای ماهیان در گروه شاهد طبیعی بود. اما در گروه‌های تیمار شده، رفتار شنای غیرمعمول با پرش‌های ناگهانی، همراه با افزایش غلظت بوتاکلر، در طی دوره مواجهه افزایش پیدا کرد. به ویژه پرش‌های ناگهانی در تیمار ۰/۲۸ میلی‌لیتر بر لیتر بیش‌تر قابل مشاهده بود.

نتایج حاصل از مطالعه حاضر نشان داد که بوتاکلر باعث تخریب یا تغییر شکل بافت عضلانی ماهی حوض شد و با توجه به افزایش غلظت بوتاکلر میزان آسیب بافتی افزایش یافت. مطالعه اثرات هیستولوژیکی بوتاکلر بر عضله ماهی حوض مشخص کرد که پس از در معرض قرارگیری، خطوط رشته‌های ماهیچه‌ای نامشخص شده یا کلاً ناپدید شدند. تغییرات هسته‌ای نیز مانند تغییر تعداد و موقعیت هسته‌ها رخ داد. پدیده تورم ابری که در اثر تغییرات در سیتوپلاسم ایجاد می‌شود و با ناپدید شدن خطوط همراه است در هر سه غلظت قابل مشاهده بود. یافته‌های این پژوهش هم‌راستا با یافته‌های محمدزاده و همکاران (۱۳۸۸) بود که اثر غلظت‌های گوناگون کلرید جیوه را بر بافت عضلانی ماهی کُلمه دریای خزر (*Rutilus rutilus*) در شرایط آزمایشگاهی، مورد بررسی قرار دادند. در

مطالعه حاضر دژنرسانس هیالین به همراه ناپدید شدن خطوط ماهیچه‌ها و دژنرسانس دانه‌ای به صورت شکل‌گیری سارکوپلاسم دانه‌دار شده نیز مشاهده شد که با گزارش‌های Das و همکاران (۲۰۰۰) درباره اثر بوتاکلر بر عضله ماهی کپور علفخوار، مطابقت داشت.

گزارش‌های دیگری از اثرات هیستوپاتوژیک مشابه که در اثر آلاینده‌های مختلف در ماهیان گوناگون ایجاد شده، وجود دارد که این یافته‌ها را تائید می‌کند (Sakr and Gabr, 1991; Teh et al., 1997; Adams, 2002).

منابع

بهادر ع.، و بهادر ف. ۱۳۸۶. میکروب‌شناسی پزشکی. چاپ اول. تهران. ناشرخسروی. ۲۷۲ص.

اسماعیلی ساری ع. ۱۳۸۲. آلاینده‌ها، بهداشت و استاندارد در محیط زیست. چاپ اول. تهران. انتشارات نقش مهر. ۷۶۷ص.

محمدزاده باران س.، وثوقی غ.، مرادی ع.، عباسی ف. و مصطفوی پ. ۱۳۸۸. بررسی اثر غلظت‌های گوناگون کلرید جیوه بر بافت عضلانی ماهی کُلمه دریای خزر *Rutilus rutilus* در شرایط آزمایشگاهی، مجله زیست‌شناسی جانوری، ۱(۴): ۵۰-۴۱.

Abo Nour A. and Amer A. 1995. Impairment of muscle performance in the Nile catfish *Clarias lazera* in response to hostathion insecticide contamination and/or gamma irradiation. Journal of the Egyptian German Society of Zoology, 18: 153–175.

Adams S.M. 2002. Biological indicators of aquatic ecosystem stress: introduction and overview. P: 1-12. In: Adams S.M. (Ed.). Biological Indicators of Aquatic Ecosystem Stress. American Fisheries Society, Bethesda.

Das B. and Mukherjee S. 2000. A histopathological study of carp (*Labeo rohita*) exposed to hexachlorocyclohexane. Veterinarski Arhiv, 70: 169–180.

El-Serafy S.S., Ibrahim S.A. and Mahmoud S.A. 2005. Biochmical and histopathological studies on the muscles of the Nile Tilapia (*Oreochromis niloticus*) in Egypt. Egyptian Journal of Aquatic Biology and Fisheries, 9(1): 81–96.

Fernansel M.N. and Mazon A.F. 2003. Environmental pollution and fish gill morphology, Fish adaptations. P: 203-231. In: Val A.L. and Kapoor B.G. (Eds.). Fish adaptation. Enfield, Science Publishers.

Freedeen F.J., Anarson A.P. and Berck B. 1953. Adsorption of DDT on suspended solids in river water and its role in blackfly control. Nature, 171: 700–701.

Gernhofer M., Pawert M., Schramm M., Muller E. and Triebskorn R. 2001. Ultrastructural biomarkers as tools to characterize the health status of fish in contaminated streams. Journal of Aquatic Ecosystem Stress and Recovery, 8: 241–260.

Khan R. 1995. Histopathology in winter flounder, *Pleuronectes americanus*, following chronic exposure to crude oil. Bulletin of

Environmental Contamination and Toxicology, 54: 297–301.

PIANC- Working Group. 2006. Environmental Risk Assessment of dredging and disposal operations. Report of EnviCom Working Group 10, PIANC, Brussels. 40P.

Poirrier M.A., Bordelon B.R. and Laseter J.L. 1972. Adsorption and concentration of dissolved carbon-14 DDT by coloring colloids in surface waters. Environmental Science and Technology, 6(12): 1033–1035.

Ramah K. 2011. Histopathological study on the effect of rice herbicides on grass carp (*Ctenopharyngodan idella*). African Journal of Biotechnology, 10(7): 1112–1116.

Sakr S.A. and Gabr S.A. 1991. Ultrastructural changes induced by diazinon and neopybuthrin in skeletal muscles of *Tilapia nilotica*. Environmental Contamination and Toxicology, 48: 467–473.

Sitohy M.Z., El-Masry R.A., Siliem T.A. and Mohamed N.A. 2006. Impact of some trace metals pollution in the River Nile water on muscles of Claries gariepinus inhabiting El-Kanater El-Khyria and Helwan sites. Zagazig Journal of Agricultural Research, 33(6): 1207–1222.

Teh S.J., Adams S. and Hinton D.E. 1997. Histopathological biomarkers in feral freshwater fish populations exposed to different types of contaminant stress. Aquatic Toxicology, 37: 51–70.

Aquatic Physiologyand Biotechnology
Vol. 2, No. 4, Winter 2015

Investigation of muscle histopathological indices in goldfish (*Carassius auratus*) during sub-acute exposure to Butachlor

Mahmoud Zarei[1], Hasan Taghavi[2]*, Fatemeh Nazarhaghighi[3]

Received: December 2014 Accepted: March 2015

Abstract

Histological changes important for evaluating the effects of materials and chemical contaminants on organisms. This study revealed the histopathological changes in muscle of the goldfish in exposure to Butachlor. For this purpose adult fish were prepared from Aquaculture Center. The samples were distributed randomly in 4 glass aquaria (70 L) with stocking density of 6 fish for each. The aquaria were exposed to the Butachlor with 0.1, 0.14, 0.28 mL/L and the control (without pollutant) for two weeks. At end of the expose period, muscle below the dorsal fin were removed and fixed by Bouin's solution, processed, embedded in paraffin and sectioned at 6µ thickness and then stained by Hematoxylin-Eosin method. Based on the histological study, changes in striation, nuclear changes, cloudy swelling, hyaline degeneration, granular degeneration and necrosis were observed. Most damage was observed at 0.28 mL/L.

Key words: *Tissue Damage, Muscle, Goldfish,Butachlor*.

1- M.Sc. in Marine Ecology, Faculty of Marine and Oceanic Sciences, University of Mazandaran, Babolsar, Iran.
2- Assistant Professor in Department of Marine Biology, Faculty of Marine and Oceanic Sciences, University of Mazandaran, Babolsar, Iran.
3- Ph.D. in Marine Ecology, Young Researchers and Elite Club, Rasht Branch, Islamic Azad University, Rasht, Iran.
*Corresponding Author: taghavi25@yahoo.com